This is a digital copy of a book that was preserved for generations on library shelves before it was carefully scanned by Google as part of a project to make the world's books discoverable online.

It has survived long enough for the copyright to expire and the book to enter the public domain. A public domain book is one that was never subject to copyright or whose legal copyright term has expired. Whether a book is in the public domain may vary country to country. Public domain books are our gateways to the past, representing a wealth of history, culture and knowledge that's often difficult to discover.

Marks, notations and other marginalia present in the original volume will appear in this file - a reminder of this book's long journey from the publisher to a library and finally to you.

Usage guidelines

Google is proud to partner with libraries to digitize public domain materials and make them widely accessible. Public domain books belong to the public and we are merely their custodians. Nevertheless, this work is expensive, so in order to keep providing this resource, we have taken steps to prevent abuse by commercial parties, including placing technical restrictions on automated querying.

We also ask that you:

+ *Make non-commercial use of the files* We designed Google Book Search for use by individuals, and we request that you use these files for personal, non-commercial purposes.

+ *Refrain from automated querying* Do not send automated queries of any sort to Google's system: If you are conducting research on machine translation, optical character recognition or other areas where access to a large amount of text is helpful, please contact us. We encourage the use of public domain materials for these purposes and may be able to help.

+ *Maintain attribution* The Google "watermark" you see on each file is essential for informing people about this project and helping them find additional materials through Google Book Search. Please do not remove it.

+ *Keep it legal* Whatever your use, remember that you are responsible for ensuring that what you are doing is legal. Do not assume that just because we believe a book is in the public domain for users in the United States, that the work is also in the public domain for users in other countries. Whether a book is still in copyright varies from country to country, and we can't offer guidance on whether any specific use of any specific book is allowed. Please do not assume that a book's appearance in Google Book Search means it can be used in any manner anywhere in the world. Copyright infringement liability can be quite severe.

About Google Book Search

Google's mission is to organize the world's information and to make it universally accessible and useful. Google Book Search helps readers discover the world's books while helping authors and publishers reach new audiences. You can search through the full text of this book on the web at `http://books.google.com/`

Über dieses Buch

Dies ist ein digitales Exemplar eines Buches, das seit Generationen in den Regalen der Bibliotheken aufbewahrt wurde, bevor es von Google im Rahmen eines Projekts, mit dem die Bücher dieser Welt online verfügbar gemacht werden sollen, sorgfältig gescannt wurde.

Das Buch hat das Urheberrecht überdauert und kann nun öffentlich zugänglich gemacht werden. Ein öffentlich zugängliches Buch ist ein Buch, das niemals Urheberrechten unterlag oder bei dem die Schutzfrist des Urheberrechts abgelaufen ist. Ob ein Buch öffentlich zugänglich ist, kann von Land zu Land unterschiedlich sein. Öffentlich zugängliche Bücher sind unser Tor zur Vergangenheit und stellen ein geschichtliches, kulturelles und wissenschaftliches Vermögen dar, das häufig nur schwierig zu entdecken ist.

Gebrauchsspuren, Anmerkungen und andere Randbemerkungen, die im Originalband enthalten sind, finden sich auch in dieser Datei – eine Erinnerung an die lange Reise, die das Buch vom Verleger zu einer Bibliothek und weiter zu Ihnen hinter sich gebracht hat.

Nutzungsrichtlinien

Google ist stolz, mit Bibliotheken in partnerschaftlicher Zusammenarbeit öffentlich zugängliches Material zu digitalisieren und einer breiten Masse zugänglich zu machen. Öffentlich zugängliche Bücher gehören der Öffentlichkeit, und wir sind nur ihre Hüter. Nichtsdestotrotz ist diese Arbeit kostspielig. Um diese Ressource weiterhin zur Verfügung stellen zu können, haben wir Schritte unternommen, um den Missbrauch durch kommerzielle Parteien zu verhindern. Dazu gehören technische Einschränkungen für automatisierte Abfragen.

Wir bitten Sie um Einhaltung folgender Richtlinien:

+ *Nutzung der Dateien zu nichtkommerziellen Zwecken* Wir haben Google Buchsuche für Endanwender konzipiert und möchten, dass Sie diese Dateien nur für persönliche, nichtkommerzielle Zwecke verwenden.

+ *Keine automatisierten Abfragen* Senden Sie keine automatisierten Abfragen irgendwelcher Art an das Google-System. Wenn Sie Recherchen über maschinelle Übersetzung, optische Zeichenerkennung oder andere Bereiche durchführen, in denen der Zugang zu Text in großen Mengen nützlich ist, wenden Sie sich bitte an uns. Wir fördern die Nutzung des öffentlich zugänglichen Materials für diese Zwecke und können Ihnen unter Umständen helfen.

+ *Beibehaltung von Google-Markenelementen* Das "Wasserzeichen" von Google, das Sie in jeder Datei finden, ist wichtig zur Information über dieses Projekt und hilft den Anwendern weiteres Material über Google Buchsuche zu finden. Bitte entfernen Sie das Wasserzeichen nicht.

+ *Bewegen Sie sich innerhalb der Legalität* Unabhängig von Ihrem Verwendungszweck müssen Sie sich Ihrer Verantwortung bewusst sein, sicherzustellen, dass Ihre Nutzung legal ist. Gehen Sie nicht davon aus, dass ein Buch, das nach unserem Dafürhalten für Nutzer in den USA öffentlich zugänglich ist, auch für Nutzer in anderen Ländern öffentlich zugänglich ist. Ob ein Buch noch dem Urheberrecht unterliegt, ist von Land zu Land verschieden. Wir können keine Beratung leisten, ob eine bestimmte Nutzung eines bestimmten Buches gesetzlich zulässig ist. Gehen Sie nicht davon aus, dass das Erscheinen eines Buchs in Google Buchsuche bedeutet, dass es in jeder Form und überall auf der Welt verwendet werden kann. Eine Urheberrechtsverletzung kann schwerwiegende Folgen haben.

Über Google Buchsuche

Das Ziel von Google besteht darin, die weltweiten Informationen zu organisieren und allgemein nutzbar und zugänglich zu machen. Google Buchsuche hilft Lesern dabei, die Bücher dieser Welt zu entdecken, und unterstützt Autoren und Verleger dabei, neue Zielgruppen zu erreichen. Den gesamten Buchtext können Sie im Internet unter `http://books.google.com` durchsuchen.

600015302H

PRESS
SHELF
No

C

16591 d. 19

UNTERSUCHUNGEN

ÜBER

DIE ENTWICKELUNG

DER

GLANDULA THYMUS, GLANDULA THYREOIDEA UND GLANDULA CAROTICA

VON

Dr. LUDWIG STIEDA

PROFESSOR DER ANATOMIE IN DORPAT.

RADCLIFFE LIBRARY UNIVERSITY 9 FEB 81 MUSEUM OXFORD

MIT ZWEI LITHOGRAPHISCHEN TAFELN.

LEIPZIG,

VERLAG VON WILHELM ENGELMANN.

1881.

Das Uebersetzungsrecht bleibt vorbehalten.

SEINEM FREUNDE UND COLLEGEN

D^R. ALFRED VOGEL

GEWIDMET

VOM

VERFASSER.

RADCLIFFE LIBRARY UNIVERSITY 9 FEB 81 MUSEUM OXFORD

Kölliker hat in seiner Entwickelungsgeschichte (2. Auflage, Leipzig 1879 S. 874) die äusserst bemerkenswerthe Vermuthung ausgesprochen, dass die Thymusdrüse aus einer der hintern Kiemenspalten hervorgehe und somit ein epitheliales Organ sei. Er hat dann weiter (Embryologische Mittheilungen. Halle 1879 S. 8) seine bezüglichen Angaben durch einige neue Abbildungen ergänzt, weil er meinte, dass seine Hypothese nicht sofort Anerkennung finden werde.

Mit Rücksicht auf meine entwickelungsgeschichtlichen Studien an der *Bursa Fabricii* der Vögel musste ich die Behauptung Kölliker's sehr annehmbar finden. Die Aufgabe, den nähern Beweis des epithelialen Ursprungs der Thymus anzutreten, schien mir anziehend; sobald ich die nöthige Musse fand, machte ich mich an eine eingehende Prüfung der Ansicht Kölliker's.

Ich stelle die Hauptresultate meiner Untersuchungen hier in Kürze zusammen:

1. Die *Glandula thymus* entwickelt sich, wie Kölliker richtig vermuthet hat, aus dem Epithel einer Kiemen- oder Schlundspalte; sie ist demnach ein paarig angelegtes epitheliales Organ.

2. Die *Glandula thyreoidea* entwickelt sich in gleicher Weise aus dem Epithel einer Kiemenspalte; sie ist demnach auch ein Organ mit paariger Anlage.

3. Die *Glandula carotica* ist eine gleichfalls aus dem Epithel einer Kiemenspalte sich entwickelnde Drüse.

Während ich für die Kölliker'sche Ansicht der epithelialen Anlage der Thymus den sicheren Nachweis, also eine Bestätigung gefunden habe, glaube ich in Bezug auf die *Glandula thyreoidea* einen Schritt weiter gekommen zu sein als alle meine Vorgänger, indem ich für diese Drüse gleichfalls das Epithel einer Kiemenspalte als Ausgangspunkt der epithelialen Anlage in Anspruch nehme. Freilich befinde ich mich hierbei in Widerspruch mit den Angaben des hochverehrten Meisters der Embryologie — mit Kölliker — allein ich hoffe, dass der Widerspruch sich allmälig wird lösen lassen.

4. Weiter behaupte ich dann, dass die Reste der ursprünglichen epithelialen Anlage der *Gl. thymus* in jenen bekannten, geschichteten Hassall'schen Körperchen der Thymus zu suchen sind; ich bestreite somit die Angabe Afonasjew's, wonach die Hassall'schen Körperchen nichts als obliterirte Blutgefässe sind.

Ich habe die Hauptresultate meiner Untersuchungen direct an die Spitze gestellt, weil ich dadurch die Aufmerksamkeit der Leser sicherer zu fesseln glaube, als wenn ich dieselben Resultate hinten an das Ende rückte.

Ehe ich an die ausführliche Darlegung meiner Untersuchungen gehe, muss ich in Kürze zuerst den Stand der gegenwärtigen Kenntniss von der Bildungsweise der in Rede stehenden Organe recapituliren. Eine Uebersicht der ganzen namentlich in Bezug auf die Thymusdrüse sehr umfassenden Literatur zu geben, ist weder meine Absicht, noch ausführbar, weil es mir nicht möglich gewesen ist, alle einschlägigen Werke und Abhandlungen zu beschaffen.

Da ich nur Säugethier-Embryonen untersucht habe, so berücksichtige ich in dieser kurzen literarischen Uebersicht in erster Linie alles auf die Säugethiere sich Beziehende; die hier allenfalls noch in Betracht kommenden Vögel lasse ich bei Seite.

Ich trenne in dieser Uebersicht die genannten drei Organe *Glandula thymus*, *Glandula thyreoidea*, *Glandula carotica* von einander, weil bisher von einer genetischen Beziehung der drei Organe zu einander nur vorübergehend die Rede gewesen ist.

In den älteren, die Thymus betreffenden Arbeiten von Meckel, Tiedemann, Fleischmann, Lucae, Haugstedt, Valentin und anderen wird man selbstverständlich eine Antwort auf die Frage nach der epithelialen Anlage der Thymus nicht erwarten dürfen. Dagegen ist eine wichtige Thatsache, welche durch jene Arbeiten in übereinstimmender Weise festgestellt ist, hier namhaft zu machen, das ist die doppelte oder paarige Anlage der Thymus. So lese ich bei Valentin, welcher der Arbeit Haugstedt's folgt[1]): (Handbuch der Entwickelungsgeschichte des Menschen. Berlin, Rücker, 1835, S. 507.) „Haugstedt setzt das erste Erscheinen der Thymus bei dem Menschen in die neunte bis zehnte Woche. Zu Anfang des dritten Monat erscheinen nämlich hinter dem obern Theil des Sternums zwei getrennte Körperchen, welche in der zehnten Woche deutlicher und an ihrem hintern Ende durch Schleimgewebe verbunden sind." — Erst später vereinigen sich die beiden ursprünglich getrennten Anlagen zu einem Körper.

Eine präcisere Mittheilung machte Friedrich Arnold (Kurze Angaben einiger anatomischen Beobachtungen in der Med.-chirurgischen Zeitung J. 1831. II. Bd. S. 237). Es heisst hier wörtlich: „Die Thymus entsteht, was ich einmal an einem menschlichen Embryo aus der achten Woche und mehre Male an Kuhembryonen sah, aus der Schleimhaut der Athmungsorgane. An der Stelle, wo sich der Kehlkopf bildet, tritt sie heraus und wächst auf der Luftröhre nach unten. An dem menschlichen Embryo lag sie noch ziemlich hoch ausserhalb der Brusthöhle und hatte nach oben zwei Gänge, die an der bezeichneten Stelle hervorkamen. Nachdem ich die Luftröhre aufgeschnitten hatte, sah ich deutlich zwei kleine Oeffnungen, die dem Ursprung dieser Gänge entsprachen. Dieselben schwinden schon früh und zwar von oben nach unten; denn an einem zehn Wochen alten Embryo sah ich nur Rudimente von ihnen, die sich gegen die Luftröhre hin nach oben erstreckten. Anfänglich hat die Thymus mit den Lungen, besonders durch die zahlreichen Bläschen, welche sie auf ihrer Oberfläche zeigt, grosse Aehnlichkeit." Aehnlich lautet die Schilderung Arnold's im Lehrbuch der Physiologie (II. Theil 3. Abtheilung. Zürich 1842 S. 1293): „Die Drüse entwickelt sich von derselben Stelle aus,

[1]) C. Haugstedt's Abhandlung ist mir leider nicht zugänglich gewesen.

wo die Schilddrüse entsteht (— am Anfang der noch häutigen Luftröhre da, wo später der Kehlkopf sich bildet —). Sie wird in der 9. Woche als ein kleines paariges und körniges Drüsenkörperchen vor der Luftröhre in der Mitte am Halse sichtbar u. s. w.“ So etwa heisst es dann auch in dem Handbuch der Anatome des Menschen von Arnold (II. Bd. 2. Abtheil. Freiburg 1851 S. 1322). „Die Schilddrüse und die Thymus bilden sich aus einem Blastem, welches gegen Ende des zweiten Monats am Anfang der Luftröhre erscheint und mit dem Parenchym der noch häutigen Wandung derselben innig zusammenhängt; die Thymus erscheint in der neunten Woche als ein kleines, körniges und paariges Drüsenkörperchen in der Mitte des Halses zu beiden Seiten der Luftröhre u. s. w.“ Arnold sagt dabei, dass — nach seinen frühern Untersuchungen — die Schilddrüse und die Thymus aus der häutigen Luftröhre als hohle Wucherungen entständen, welche sich später abschnürten. In Folge der dagegen vielfach gemachten Einwände hält er an dem innigen Zusammenhang des ursprünglichen Blastems jener beiden Drüsen mit dem der häutigen Luftröhre fest, allein ob die später im Blastem auftretenden Hohlräume mit der Luftröhre communiciren, ist ihm jetzt fraglich.

Bischoff (Entwickelungsgeschichte der Säugethiere und des Menschen. Leipzig, Voss, 1842, S. 288) konnte sich von der Entstehungsweise der Thymus, wie Arnold sie schildert, nicht überzeugen. Bei einem Rindsembryo von 1 Zoll bildete die Drüse zwei dicht nebeneinander mitten auf der Luftröhre liegende, vom Kehlkopf bis gegen die Brust herablaufende sehr zarte Streifen eines Blastems, in welchem ihre Elemente eben angelegt waren. — „Oben schien mir, schreibt Bischoff, ihr Blastem mit dem der Schilddrüse zusammenzuhängen. Allein einen unmittelbaren Zusammenhang mit Kehlkopf oder Luftröhre konnte ich nicht finden.“

Die Abhandlung von F. Simon (A physiological essay on the thymous gland. London 1845) konnte ich leider nicht studiren, weil mir kein Exemplar derselben zu Gebote stand. Nach einem kurzen Referat Kölliker's (Entwickelungsgeschichte S. 878) schildert Simon die Thymus von Schweins- und Rindsembryonen von $^3/_4$—$1^1/_2$″ in ähnlicher Weise, wie Bischoff; die Thymus liegt nach ihm längs der Carotiden und reicht vom Herzen bis zum Unterkiefer.

Remak (Untersuchungen über die Entwickelung der Wirbelthiere. Berlin, Reimer, 1855, S. 124) sagt ausdrücklich, dass er die Entstehung der Thymus bei Säugethieren nicht verfolgt habe. Durch das Vorkommen von gestielten Wimperblasen als Anhänge der Thymusläppchen bei jungen Katzen glaubt Remak jedoch schliessen zu können, dass die Thymus „ein abgeschnürtes Drüsengebilde sei; weil für die analogen Wimperblasen des Mesogastrium bei Frosch und Mesometrium bei Kaninchen es wahrscheinlich sei, dass es abgeschnürte Schleimhautsäckchen seien.

In den embryologischen Werken von Schenk, Forster, Balfour u. a. finden sich keinerlei Angaben über die erste Entstehung der Thymus.[1])

Afonasjew (Weitere Untersuchungen über den Bau und die Entwickelung der Thymus und der Winterschlafdrüse der Säugethiere im Archiv für mikroskopische Anatomie XIV. Bd.

[1]) Wegen der Ansicht von His verweise ich auf die Bemerkungen am Schluss. —

1877 S. 343—385) weiss über die Entstehung und Entwickelung der Thymus bei Säugethieren nichts zu berichten, was der Erwähnung werth wäre. Ueber die ersten Anlagen insbesondere fehlt jegliche Mittheilung.

Eine sehr bemerkenswerthe Notiz über die Thymus finde ich bei Pouchet et Tourneux (Precis d'histologie humaine Paris 1878. S. 804). Hier wird auf Grundlage einer Dissertation von A. Dahms (Etude sur le Thymus. Paris 1877) berichtet, dass bei einem menschlichen Embryo von 20 mm an Querschnitten des Halses die Thymus in zwei Portionen getheilt jederseits neben den Carotiden gelegen habe. Das Organ sei gebildet aus Epithelialgewebe und zeige im Innern eine kleine scharf begrenzte Höhle. Eine gleiche Beobachtung sei an einem Schweine-Embryo von 20 mm gemacht worden. („Sur un embryon humain des 2 centimètres, les coupes passant par le cou, au niveau du bord superieur du sternum, montrent le thymus divisé en deux portions accolées de chaque coté aux carotides. L'organe formé de tissu epithelial presente dans son centre une cavité nettement limitée.") Ueber die Abstammung dieses Epithels, über die erste Entstehung der Thymus fehlt eine Nachricht. Die Dissertation von Dahms selbst habe ich nicht erhalten können — ob in derselben nähere Mittheilungen enthalten sind, weiss ich nicht." —

Dass Kölliker endlich mit Bestimmtheit die epitheliale Natur der *Glandula thymus* behauptet hat, wurde schon Eingangs hervorgehoben. Kölliker schreibt (Entwickelungsgeschichte 2. Aufl. S. 875): „Da die Thymus in neuerer Zeit allgemein als ein lymphdrüsenartiges Organ und als vom mittleren Keimblatt abstammend angesehn wird, so will ich zuerst berichten, dass ich durch das Studium des Baues der Thymus von Säugethierembryonen auf die Vermuthung geführt wurde, dass dieselbe ein epitheliales Organ sei. Zu einer Zeit, wo über die Bedeutung des Organs keine Zweifel möglich sind, wo die Thymus mit ihrem untern Abschnitte bereits in der Brusthöhle liegt und gelappt ist, besteht dieselbe nach Art einer Drüse aus einem von Epithelzellen ausgekleideten Schlauch, der sich dadurch auszeichnet, dass die scheinbar von mehreren Reihen vorwiegend länglicher Zellen gebildete Wand sehr dick und die Höhle im Allgemeinen sehr eng ist. Vergleicht man einen solchen dickwandigen Schlauch mit einer Kiemenspalte eines jüngern Embryo, so erscheint die Uebereinstimmung im Bau so auffallend, dass jeder, auch wenn er nicht wüsste, dass Remak seiner Zeit gewisse Abschnürungsgebilde der hintern Schlundspalten der Hühner anfänglich als Thymus gedeutet, auf den Gedanken kommen muss, dass die embryonale Thymus der Säuger zu den Schlundspalten in Beziehung stehe, wie ich dies nur in der That nachweisen zu können glaube." — Und weiter heisst es (S. 876—77): „Kaninchen-Embryonen von 14 Tagen sind die jüngsten, bei denen ich die Thymus schon ausgebildet fand, dagegen habe ich bei Embryonen vom Anfang des 14. und vom 13. Tage Bildungen gesehen, die nicht anders, denn als sich entwickelnde Thymusdrüsen gedeutet werden konnten. Und zwar waren diese Gebilde unzweifelhaft umgewandelte Kiemenspalten, d. h. Spalten, die von innen und aussen geschlossen und in längliche Säckchen sich umgebildet hatten. Bei einem Embryo vom Anfang

des 14. Tages sah ich an sagittalen Längsschnitten dieses Verhältniss am deutlichsten. Von der ersten Kiemenspalte war — — nichts mehr zu sehn. Dagegen war die zweite Kiemenspalte der linken Seite in einen langgezogenen, fast senkrecht stehenden Schlauch von 0,48 mm Länge und 0,1 mm Breite am breitesten Theil umgewandelt, der an seinem obern Ende einen soliden, kurzen, cylindrischen Anhang besass, und ganz den Bau der spätern Thymus zeigte. Auf der rechten Seite war in der Gegend der zweiten Spalte ein ebensolches Organ sichtbar. Dasselbe mass 0,33—0,59 mm in der Länge, 0,057—0,11 mm in der Breite und war nicht nur am obern Ende solid und mit Knospen besetzt, sondern zeigte auch am untern Ende einen solchen soliden Anhang. — Aehnliche Wahrnehmungen habe ich nun noch bei mehreren andern Embryonen desselben Alters gemacht, und stehe ich demzufolge und in Anbetracht dessen, was oben über den Bau der embryonalen Thymus bemerkt wurde, nicht an, die Thymusanlage des Kaninchens als eine in einen Schlauch umgewandelte Kiemenspalte zu erklären. — Dagegen möchte ich die Frage noch offen lassen, welche von den hintern Kiemenspalten, die 2., 3. oder 4., zur echten Thymus sich umbildet u. s. w. —

Ich habe die Kölliker'sche Schilderung wörtlich wiedergegeben, damit dieselbe nicht etwa durch ein Referat entstellt würde. Kölliker hat in seiner Entwickelungsgeschichte S. 876 Fig. 535 den Durchschnitt einer Thymusanlage gezeichnet, ebenso auch in den Embryologischen Mittheilungen Fig. 4 und 5 die ganze Thymus eines Kaninchen-Embryo gegeben — leider aber ist ein Bild, welches die Verbindung der Anlage mit dem Epithel der Kiemenspalte erläutert, nicht vorhanden. —

In Betreff der weiteren Entwickelung, wie Kölliker dieselbe schildert, hebe ich nur folgendes hervor (S. 878 d. Entw.-Gesch.): „Zwischen dem 20. und 23. Tage — bei Kaninchen-Embryonen — vollzieht sich nun die Hauptgestaltung des Organs dadurch, dass die Zellen desselben immer kleiner und unsichtbarer werden, bis sie endlich, nachdem auch ihre Grenzen, die früher schon nie besonders deutlich waren, ganz sich verwischt haben, wie Ansammlungen kleiner, rundlicher Kerne mit wenig Zwischensubstanz erscheinen und der Bau des Organs seinen epithelialen Charakter verloren und den bekannten der Thymussubstanz angenommen hat. Mit dieser Umgestaltung geht eine andere von fundamentaler Wichtigkeit Hand in Hand, nämlich das Einwachsen von Gefässen und Bindesubstanz in die dicken Wandungen des Organs.“ —

Ich glaube das zuletzt Gesagte so zu verstehn, dass Kölliker annimmt, alle Zellen der ausgebildeten Thymus hätten sich aus der epithelialen Anlage derselben entwickelt. Ich komme später auf diese Ansicht noch zu sprechen. —

Was die Schilddrüse und ihre Entstehung betrifft, so ist vor Allem hier eine Differenz in den Mittheilungen der Forscher zu bemerken hinsichtlich der Ansicht, ob die erste Anlage der Drüse eine paarige oder eine unpaarige ist. Ein Theil der Autoren beschreibt die Anlage der Drüse als paarig und lässt erst später die beiden seitlichen Hälften mit einander verwachsen; ein anderer Theil schildert die Anlage als eine unpaarige und lässt später

eine Sonderung in die zwei seitlichen Hälften eintreten. Die Anhänger dieser zweiten Ansicht nehmen dann an, dass die Angaben über eine paarige Anlage sich auf eine spätere Entwickelungsstufe beziehen.

Joh. Fr. Meckel (Abhandlungen aus der menschlichen Anatomie. Halle 1806. S. 297) fand bei einem menschlichen Foetus von 15 Linien Länge die Schilddrüse aus 2 nicht vereinigten Lappen bestehend. Deshalb schreibt er in seinem Handbuch der menschlichen Anatomie (Bd. IV. Halle 1820. S. 451) „die Schilddrüse ist anfangs aus 2 von einander getrennten Lappen gebildet.“ —

Sowol Valentin (Entwickelungsgeschichte 1835. S. 506) als auch Bischoff (Entwickelungsgeschichte 1842. S. 287) citiren Fleischmann als Gewährsmann dafür, dass bei einem viermonatlichen menschlichen Embryo die Schilddrüse aus 2 getrennten Lappen bestehe. Ich weiss nicht, wodurch dieses irrthümliche Citat hervorgerufen ist; Fleischmann spricht nicht von getrennten, sondern im Gegentheil von vereinigten Lappen. Der betreffende Passus (De Chondrogenesi asperiae arteriae. Erlangen 1820. S. 5) lautet: „*Glandula thyreoidea magna parte omne tracheae initium circumdans e duobus lobis in medio unitis, et in cornua excurrentibus constat.*“ —

Huschke (Ueber die Umbildung des Darmkanals und der Kiemen der Froschquappen. Wien 1826. S. 613—621) macht die höchst bemerkenswerthe Angabe, dass die Schilddrüse sich aus den vordersten Kiemenbögen entwickele. Er bezieht sich freilich zunächst auf die Frösche und theilt nicht mit, in wie weit er auch andere Wirbelthier-Embryonen untersucht hat. Immerhin ist folgender Satz Huschke's bemerkenswerth (S. 622): „Daher kommt es ferner, warum die Schilddrüse erst mit den Amphibien auftritt, dass ihre Hälften in dem Thierreich bei Vögeln und auch Säugethieren wie beim frühen Embryo vollkommen getrennt sind und weit von einander abstehen, und erst bei den höheren Säugethieren und dem älter werdenden Foetus von der Seite zusammenrücken und erst im Affen und Menschen in einen Drüsenkörper verschmelzen.“ Und weiter (S. 623): „Weisberg fand sie (die Schilddrüse) schon im dritten Monat bei dem Menschen, jedoch existirt sie gewiss schon im zweiten. In der vierten bis sechsten Woche, wo der Mensch die Fischklasse durchläuft, müssen noch Kiemenspuren aufzufinden sein, die sich in der achten und neunten in die Schilddrüse umändern möchten.“ In gleicher Weise äussert sich Huschke in einem späteren Vortrag (Ueber die Kiemenbogen und Kiemengefässe beim bebrüteten Hühnchen. Isis 1827. S. 402 u. f.), in welchem er mit besonderer Berücksichtigung des Hühnchens an der Umwandlung der Kiemenbögen in die Schilddrüse festhält. —

Zu einem andern Resultat gelangte Rathke; danach entwickelt sich die Schilddrüse aus der Luftröhre selbst. Rathke sagt (Ueber die Entwickelung der Athemwerkzeuge bei den Vögeln und Säugethieren in d. Nova Acta phys. med. Acad. C. L. C. Tom. XIV. Bonn 1828. S. 208): „Die Glandula thyreoidea entspringt, wenigstens bei Schweinen — und zwar dicht hinter dem Kehlkopf aus der Luftröhre selber, entwickelt sich sehr rasch u. s. w. — Beim Schafe ist die Gl. thyreoidea doppelt. Anfänglich liegen beide Hälften ganz dicht bei einander,

so dass man leicht, sie als ein Ganzes anzusehen, getäuscht werden kann. Späterhin rücken sie allmälig immer weiter auseinander."

Die Angaben Rathke's, welche den Huschke'schen widersprachen, wurden bestätigt durch Friedr. Arnold (Med. chir. Zeitung 1831. IV. Bd. S. 300): „Die Schilddrüse wächst aus der noch häutigen Luftröhre mit der Thymus da heraus, wo sich der Kehlkopf bildet. Diess sah ich an einigen menschlichen Embryonen aus der 7. und 8. Woche und mehrmals am Kuhfoetus. — Es ist bekannt, dass schon mehrere Anatomen einen oder einige Ausführungsgänge aus der Schilddrüse in den Kehlkopf oder der Luftröhre glaubten aufgefunden zu haben. Die Vermuthung von Meckel, dass der Ausführungsgang bloss anfänglich vorhanden sei, sich aber später schliesse, ist meinen Untersuchungen zufolge sehr begründet." — Man könnte hiernach im Zweifel sein, ob Arnold die Schilddrüse einfach oder doppelt aus der Luftröhre hervorgehen lässt. Der Zweifel schwindet, wenn man die im Lehrbuch der Physiologie II. Bd. 3. Abtheilung S. 1293 befindliche kurze Schilderung liest. Sie lautet: „Die Schilddrüse entsteht am Anfang der noch häutigen Luftröhre da, wo später der Kehlkopf sich bildet in der 7. und 8. Woche; sie entwickelt sich sehr rasch, besteht in der ersten Zeit aus 2 getrennten Seitentheilen, welche im 4. Monat zusammenwachsen. — Die Angabe Huschke's, dass die Schilddrüse aus den vordersten Halskiemen entstehe, muss ich nach meinen Untersuchungen bezweifeln, was auch von einer andern Seite (Rathke) schon früher geschehen ist." — In gleicher Weise drückt sich Arnold in seiner Anatomie (II. Bd. 2. Abth. 1851. S. 1321) aus.

Bischoff (Entwickelungsgeschichte 1842. S. 287) stimmt weder mit Huschke's, noch mit Arnold's oder Rathke's Ansicht; nach ihm soll die Schilddrüse ihren Ursprung nehmen aus einer eigenen von den Gefässen zu beiden Seiten des Kehlkopfs abgesetzten Bildungsmasse. Sie ist demnach anfangs doppelt, bei einem einzölligen Rindsfoetus bestand sie zu beiden Seiten des Halses aus 2 ganz getrennten Hälften. Jede Hälfte bildete ein aus einzelnen Drüsenkörnchen bestehendes Häufchen mit einem nach oben gerichteten längeren Fortsatz." —

Einen Schritt weiter zur Erledigung der Frage nach der ersten Entstehung der Schilddrüse macht Remak (Entwickelung der Wirbelthiere. Berlin 1855. S. 39. 122). Nach ihm schnürt sich vom Schlundtheil des Nahrungsrohrs und zwar zunächst von der Mittellinie der Vorderwand des Schlundes im Bereich des 2. Schlundbogens ein blasiger Auswuchs des Drüsenblattes ab — das ist die Anlage der Schilddrüse. „Sie bildet eine scharf begrenzte, von embryonischem Bindegewebe eingehüllte Blase, in deren Wand lange cylindrische kernhaltige Zellen zu erkennen sind. Durch Abschnürung theilt sie sich alsbald in 2 Blasen, welche zu beiden Seiten der Luftröhre neben der Carotis ihre Lage nehmen. — Diese durch Untersuchungen an Hühner-Embryonen gewonnene Anschauung wurde dann weiter auch auf die Säugethiere übertragen.

Die Angabe Remak's in Betreff des Hühnchens bestätigte im Wesentlichsten Alex. Götte (Entwickelungsgeschichte des Darmkanals im Hühnchen. Tübingen 1847. S. 44) und auch W. Müller (Ueber die Entwickelung der Schilddrüse in der Jenaischen Zeitschrift. VI. Bd.

Leipzig 1871. S. 428—453). — Da ich, wie bemerkt, Hühner-Embryonen nicht untersucht habe, so gehe ich auf die Details der Schilderung beider Autoren nicht ein. — Müller theilt aber auch einiges über die Bildung der Schilddrüse bei Säugethieren mit. Bei den jüngsten Schweine-Embryonen von 18 mm Länge stellt die Schilddrüse einen 0,4 breiten und 0,07 dicken gegen die Ränder sich verdickenden unpaaren Körper dar, welcher vor der Trachea lag. Bei Schaf-Embryonen von 20 mm Länge bildete die Schilddrüse einen dicht unterhalb der Anlage des Larynx liegenden Halbring, welcher aus einem dünnen Isthmus und 2 dicken seitlichen Hälften bestand. Aehnlich war das Verhalten bei einem Hunde-Embryo von 15 mm. — Hieraus zieht Müller den Schluss, dass die Schilddrüse sich bei allen Wirbelthieren nach demselben Plane entwickele: das erste Stadium sei die Abschnürung der stets unpaaren Anlage vom Schlundepithel." — Wolbemerkt, die Abschnürung selbst hat Müller bei Säugethieren nicht beobachtet, wol aber bei Vögeln, worüber eine sehr deutliche Abbildung seiner Abhandlung beigefügt ist.

A. Seessel (Zur Entwickelungsgeschichte des Vorderdarms im Archiv für Anatomie von His und Braune 1877. S. 449—473) bestätigt gleichfalls die unpaare Anlage der Schilddrüse beim Hühnchen. In Betreff der Säugethiere sind seine Untersuchungen sehr beschränkt: bei einem Mäuse-Embryo von 10 mm zeigte sich die Drüse paarig angelegt, bei einem menschlichen Embryo von 5½ cm war die Drüse unpaarig. Seessel giebt keine Deutung dieses Befundes, sondern enthält sich aller Verallgemeinerungen. Man kann daher nicht entnehmen, welcher Anschauung er über die Bildung der Schilddrüse huldigt; ob er eine unpaarige Anlage auch für die Säugethiere annimmt oder nicht. —

Ganz positive und genaue durch Abbildungen illustrirte Mittheilungen über die unpaarige Anlage der Schilddrüse bei Säugethieren macht nun Kölliker in seiner Entwickelungsgeschichte. (Leipzig 1879. S. 871 u. f.). Kölliker bezeichnet als erste Anlage der Schilddrüse eine Ausbuchtung der vordern Schlundwand mit verdicktem Epithel; er beobachtete diese bei Kaninchen-Embryonen des 9. Tages an der Theilungsstelle des vordersten Aortabogens. Durch Wucherung der epithelialen Elemente gestaltet sich die Anlage zu einem (auf Querschnitt) warzenförmigen Vorsprunge, welcher gegen die Aorta zu gewölbt ist; dann löst sich die Verbindung der Anlage mit dem Schlundepithel, was bei Kaninchen am 11. Tage eintritt, und die Entwickelung der Drüse geht nun vollständig vor sich. Durch die Figuren 532 und 533 erläutert Kölliker die gelieferte Beschreibung.

Ueber die Entwickelung der *Glandula carotica* sind — so weit meine Kenntnisse reichen, bisher keine Untersuchungen veröffentlicht worden. Auf die verschiedenen Angaben über den Bau einzugehen, ist hier kein Grund. Ich mache nur darauf aufmerksam, dass Luschka, welcher zuerst die drüsenartige Beschaffenheit jenes Organs nachwies, schon auf eine gewisse Beziehung zur Schilddrüse hinwies. Der Passus lautet (Reichert's Archiv 1862. S. 413 Ueber die drüsenartige Natur des sogenannten Ganglion intercaroticum): „Ueber die Entwickelungsgeschichte der Glandula carotica habe ich bis jetzt noch keine vollkommen sicheren Aufschlüsse

erhalten können. Doch will ich es nicht unterlassen, auf die Wahrscheinlichkeit ihrer durch Abschnürung geschehenden Entstehung aus dem Darmdrüsenblatt hinzuweisen. Es ist nicht unwahrscheinlich, dass ihre Anlage in den von Remak unterschiedenen noch so räthselhaften Nebendrüsen der Glandula thyreoidea ausgesprochen ist.“ —

Ich habe in den einleitenden Worten gesagt, dass sowol Schilddrüse als auch Thymus aus dem Epithel einer Kiemenspalte, also aus einer gemeinschaftlichen Anlage sich entwickeln. Ich halte es für nothwendig, hier darauf hinzuweisen, dass ich bereits bei älteren Autoren eine Andeutung dieser Anschauung finde. Arnold (Med. chirurg. Zeitung 1831. IV. S. 301) sagt ausdrücklich: „Die Schilddrüse wächst aus der noch häutigen Luftröhre mit der Thymus da heraus, wo der Kehlkopf sich bildet.“ Arnold hat an dieser Ansicht festgehalten, denn in seiner Anatomie (2. Bd. 2. Abth. 1852. S. 1321) schreibt er: „Die Schilddrüse und die Thymus bilden sich aus einem Blastem, welches gegen Ende des 2. Monats am Anfange der Luftröhre erscheint und mit dem Parenchym der noch häutigen Wandung derselben innig zusammenhängt.“ —

Ein anderer Autor, welcher gleichfalls von einer gemeinsamen Entwickelung der genannten beiden Organe spricht, ist John Goodsir. Die bezügliche Abhandlung „On the suprarenal, thymus and thyroid bodies“ ist in den Philosophical Transactions 1846. 4. Bd. S. 633—641 enthalten und kürzlich in den von Turner nach dem Tode Goodsir's herausgegebenen „Anatomical Memoirs of the late John Goodsir Vol. II. S. 66—77“ noch einmal abgedruckt. Eine Tafel mit 13 Figuren erläutert die in gewisser Beziehung interessante Abhandlung. Ich hebe aus derselben nur weniges hervor. Goodsir lässt die Gl. thymus, die Gl. thyreoidea und auch die Gl. suprarenales entstehen als Reste des „Blastodermes“ — oder wie er an einer andern Stelle sagt, als Reste der membrana intermedia: „The posterior portion on each side, on the inner the aspect of the anterior extremity of the Wolffian body, becomes suprarenal capsule; the enlarged middle portion and the outher part of the cervical portion become the thymus; while the internal anterior part resolves itself into the thyroid body.“ —

Lasse ich die Gl. suprarenales ganz bei Seite; gehe ich ferner auf eine Auseinandersetzung dessen, was Goodsir hier als Blastoderm u. s. w. auffasst, nicht ein, so bleibt insbesondere bemerkenswerth der von Goodsir nicht allein hypothetisch angenommene, sondern bildlich dargestellte Zusammenhang zwischen der Thymus und Thyreoidea. Das illustriren seine Figuren besser als die in alle Einzelheiten nicht ganz bequem zu verfolgende Schilderung, welche Goodsir vom Wachsthum der Drüsen und der allmäligen Trennung derselben von einander giebt. — Wie ich später darlegen werde, handelt es sich gar nicht um eine Trennung — allein das ist einerlei. Goodsir zeichnet Entwickelungsstadien, an welchen Thymus und Thyreoidea deutlich miteinander zusammenhängen. — Wie er dieses Stadium aufgefasst hat, scheint mir hier nebensächlich. —

Meine eigenen Untersuchungen stellte ich, wie bemerkt, nur an Säugethier-Embryonen an. Menschen-Embryonen standen mir leider keine zur Verfügung. Die grösste Serie von verschiedenen Entwickelungsstadien boten mir Schaf- und Schweine-Embryonen. Daneben konnte ich einzelne Pferde-, Hunde- Katzen- und Mäuse-Embryonen prüfen. Alle Embryonen — ohne Ausnahme — waren in einer wässerigen Lösung von Chromsäure gehärtet und in Carmin gefärbt. Die Embryonen wurden dann in Schnittserien zerlegt, die einzelnen Schnitte in bekannter Weise aufgeklärt, und wenn es nöthig erschien, aufbewahrt, d. h. mit Canadabalsam eingeschlossen. — Da ich keinerlei neue Methoden der Untersuchung in Anwendung gezogen habe, so ist eine ausführliche Auseinandersetzung der alten überflüssig. Dass gelegentlich einzelne Embryonen präparirt, d. h. mit dem Scalpell zerlegt wurden, um über gewisse Lagerungsverhältnisse Auskunft zu erhalten, braucht kaum besonders angezeigt zu werden. —

Den Ausgangspunkt meiner Untersuchungen bildeten Querschnitte von Schaf-Embryonen, deren Länge 22 mm betrug. — Zerlegt man einen solchen Embryo in Querschnitte, so findet man in der Halsregion beiderseits, den grossen Gefässen und Nerven des Halses mehr oder weniger anliegend Durchschnitte eines Organs, welches unzweifelhaft als Thymus gedeutet werden muss. Es ist nicht nöthig ausführlich darzuthun, dass hier wirklich die embryonale Thymus vorliegt. Wenn man weiter grössere (ältere) Embryonen untersucht, so wird man eben auf dem Wege des Vergleichs der jüngeren und älteren Embryonen mit einander ohne Schwierigkeit zu der verlangten Einsicht gelangen. Jenes Organ, die embryonale Thymus, zeigt nun an Schafs-Embryonen von 22 mm — aber auch an beliebigen andern Säugethier-Embryonen eine Eigenthümlichkeit, auf welche Kölliker (und gleichzeitig M. Dahms) zuerst die Aufmerksamkeit der Anatomen gelenkt hat. Jenes Organ, welches man in ausgewachsenem Zustande als ein durchaus bindegewebiges anzusehn gewohnt ist, zeigt hier im Embryo eine epitheliale Beschaffenheit. Man sieht auf Querschnitten (Taf. I. Fig. 13), je nachdem man ältere oder jüngere Embryonen zerlegt hat, je nachdem man das Organ hoch oben (vorn) am Halse getroffen hat oder weiter unten in der Thoraxregion, bald grössere, bald geringere Anhäufungen von epithelialen Zellen. Man sieht mitten in dem gewöhnlichen zelligen Bindegewebe, welches die Leibessubstanz der Embryonen bildet, ein bald mehr rundliches, bald mehr gezacktes Körperchen. Das Körperchen besteht aus einem geschichteten ein Lumen einschliessenden Epithel; das Epithel hebt sich, wie es auch sonst der Fall ist, leicht von der bindegewebigen Grundlage ab. Die Epithelzellen erscheinen in den tiefern Schichten eher cylindrisch, in den höhern polyedrisch und rundlich mit deutlichen Kernen, die innerste Schicht macht wieder den Eindruck eines Cylinderepithels. — Vergleicht man eine Serie von Schnitten, so kann man daraus den Schluss ziehen, dass es sich um einen Schlauch oder um einen Kanal handelt. Man findet aber auch oft Schnitte, an welchen nur eine Anhäufung von Epithelzellen ohne Lumen sichtbar ist. Das ist namentlich bei etwas ältern Embryonen in dem hintern, d. h. dem Thorax-Abschnitt der Drüse, der Fall. Ich verweise neben der von

mir gelieferten Abbildung (Taf. I Fig. 13) auf die bereits von Kölliker gelieferten Querschnitte des Kanals (Entwickelungsgeschichte S. 876 Fig. 535 und Embryologische Mittheilungen Taf. V Fig. 4) so wie auf das Bild, welches die Thymus eines Kaninchen-Embryos von 16 Tagen darstellt (Embryol. Mitth. Taf. V Fig. 5). Ein Blick hierauf macht ohne weiteres verständlich, warum man bei Querschnitten durch die Halsregion den Eindruck eines Schlauchs oder Kanals, bei Querschnitten durch die Thoraxgegend den Eindruck eines gelappten Körpers erhält.

Ich war somit in den Stand gesetzt, die von Kölliker ermittelte Thatsache, dass die embryonale Thymus ein epitheliales Gebilde sei, ohne weiteres zu bestätigen und ich bin überzeugt, dass jeder Forscher, welcher die betreffenden Querschnitte eines Säugethier-Embryo's zu Gesicht bekäme, ohne weiteres die epitheliale Natur jenes Gebildes zugeben wird. Nun aber erhebt sich die zu beantwortende Frage, wo stammt das Epithel der embryonalen Thymus her? Und weiter was wird aus diesem Epithel, da doch bekanntlich die ausgebildete Thymus (im Wesentlichen) bindegewebig ist?

In den einleitenden Worten zu dieser Abhandlung habe ich bereits in Kürze die Antwort gegeben und ich muss nun weiter den Beweis antreten. Die Lösung der Frage, wo stammt das Epithel der embryonalen Thymus her? wurde nicht so leicht gefunden, als es vielleicht scheinen möchte und als es vielleicht der eine oder andere Forscher annehmen dürfte mit Hinblick auf die beigefügten Zeichnungen. — Sehr viele Embryonen wurden ohne jegliches Resultat zerlegt, zum Theil weil sie zu alt waren; — in solchen älteren Embryonen hat sich das Epithel der embryonalen Thymus bereits längst von seinem Mutterboden gelöst, der Zusammenhang ist geschwunden — eine Antwort bleibt dann aus. Ich gelangte aber ferner — trotz vieler Serien — zu keinem Resultate, weil die übliche Querschnitt-Richtung nicht geeignet ist, einen bestehenden Zusammenhang zu lassen. Nach langem Probiren fand ich die schräg nach vorn (unten) geneigte Richtung als die einzig richtige. Ich gelangte aber lange Zeit zu keinem Resultat, weil in früheren Entwickelungsstadien sich die Anlage der Thyreoidea und noch mehr die Anlage der Carotidendrüsen als ein störendes Element in Bezug auf die Untersuchung der Bildung der Thymus hineindrängt. Ich wurde dadurch geradezu gezwungen, auch die Entwicklung der Thyreoidea oder Schilddrüse mit zu verfolgen. Die Schilddrüse anlangend, hatte ich grosse Schwierigkeit bei der Deutung, weil ich in Folge der bisher bekannten Mittheilungen über die Entwickelung derselben auf einer ganz falschen Fährte mich befand. Ich suchte die epitheliale Anlage der Schilddrüse vorn als eine unpaare, wie sie Kölliker (Entwickelungsgesch. S. 871 Fig. 533) abbildet und konnte mich deshalb lange nicht entschliessen, die eigentliche paarige und symmetrische Anlage der Schilddrüse als das anzuerkennen, was sie wirklich war. — Was schliesslich die Carotidendrüse betrifft, so war — bei der noch heute existirenden Differenz wegen ihres Baus — eine Deutung des embryonalen Befundes erst recht schwierig. Eigentlich wäre es hier meine Pflicht gewesen, das ausgebildete Organ genau zu untersuchen — allein ich durfte mich nicht zu weit von der angeregten Frage entfernen. Die Carotidendrüse ist doch nur so nebenbei in das vorliegende

Thema hineingerathen und ich hoffe, dass andere Autoren sich des etwas bei Seite geschobenen Organs annehmen werden.

Ich werde natürlich in der nachfolgenden Schilderung nicht den Leser alle die Irrfahrten durchmachen lassen, welche ich unternehmen musste, sondern mich auf eine systematische Beschreibung der an einzelnen Embryonen gewonnenen Befunde beschränken. Ich halte es dabei für zweckmässig in der Beschreibung die Befunde der an verschiedenen Säugethieren erhaltenen Resultate zu trennen und erst zum Schluss alle in übersichtlicher Weise zusammenzufassen.

1. Schweine-Embryonen.

Die kleinsten Schweine-Embryonen, welche mir zu Gebote standen, hatten eine Länge von 8 mm. Allein weder Querschnitte, noch Längsschnitte ergaben mir irgend etwas, was ich zur Beantwortung der aufgeworfenen Fragen benutzen konnte.

Unmittelbar darauf folgende Stadien von Schweine-Embryonen fehlten mir leider. Die Embryonen des nächsten Stadiums, von denen ich eine grössere Anzahl beliebig zerschneiden konnte, hatten schon eine Länge von 18 mm. Wenngleich, wie ich weiter zeigen werde, die Embryonen dieses Stadiums eine Beantwortung der Frage nach der Herkunft jener Drüsen lieferte, so wäre es gewiss von grossem Interesse gewesen, gerade die vorhergehenden Stufen — Embryonen von 12—16 mm zu untersuchen, weil an ihnen die erste Anlage zu finden sein wird. Auf solche Schweine-Embryonen von 12—16 mm lenke ich insbesondere die Aufmerksamkeit der Forscher, welche vielleicht in nächster Folge der Bildungsgeschichte der Thymus sich zuwenden wollen.

Querschnitte, d. h. Schnitte, welche möglichst genau senkrecht zur gekrümmten Längsaxe des Embryos geführt wurden, gaben nicht die gewünschte Auskunft. Dagegen erhielt ich endlich — nach langem Suchen — an Schrägschnitten, d. h. an Schnitten, welche von hinten (oben) nach vorn (unten) gingen — Bilder, welche die Frage in befriedigender Weise beantworteten. — Ich wende mich mit Rücksicht auf die Figuren 1 und 2 (Taf. I) zur Beschreibung des Befundes.

An einem gelungenen Schnitt (vgl. Taf. I. Fig. 1) erkennt man nun Folgendes: Hinten (oben) das durchschnittene Centralnervensystem (Fig. 1 *cn.*), an welchem bereits eine Scheidung der grauen und weissen Substanz aufgetreten ist; zur Seite zwei Intervertebralganglien mit abgehenden Nerven. Vor dem Centralorgan des Nervensystems ist ein noch knorpelig angelegter Wirbelkörper sichtbar; im Innern der Knorpelmasse der Rest der *Chorda dorsalis* (Fig. 1. *ws*). Noch weiter nach vorn (unten) erscheint ein symmetrisch gelegener zweimal winklig gebogener Spaltraum (Fig. 1 *ph*) und etwas davor genau in der Medianlinie eine zweite längliche Spalte (Fig. 1 *l*). Der obere (hintere) winklig gebogene Spaltraum hat mitunter auch die Gestalt eines Bogens, indem die seitlichen Winkel sich leicht abrunden (Taf. 1 Fig. 2 und 3 *ph*). Es kann wol keinem Zweifel unterliegen, dass der hintere Spaltraum den Durchschnitt des Rachens

(Pharynx) darstellt, während die vordere mediane Spalte als Durchschnitt des Larynx anzusehen ist. An Schnitten weiter zum Kopfende des Embryos hin verschwindet die Spalte des Larynx sehr bald, weiter zum Schwanzende verwandelt sich die Längsspalte des Larynx in die kreisförmige Oeffnung der Trachea. An einzelnen Schnitten sieht man die mediane Längsspalte hinten (oben) mit dem bogenförmigen Spaltraum zusammenfliessen, d. h. die Larynxspalte mündet in die Pharynxspalte (Taf. I. Fig. 2). Es ist das offenbar die Stelle, wo die Stimmritze nach hinten zwischen den Aryknorpeln mit der Rachenhöhle communicirt. Die Knorpel des Kehlkopfs sind noch nicht angelegt.

Sowohl der Pharynx wie der Larynx sind mit einem deutlichen Epithel ausgekleidet. Das Epithel ist nicht überall von ganz gleicher Beschaffenheit. Im Rachen hat es an der hintern Wand eine Mächtigkeit von 0,015 mm und besteht aus zwei Schichten von Zellen, von denen die tiefere das Ansehn eines Cylinderepithels besitzt, die obere aus polyedrisch rundlichen Zellen besteht. An der vordern Wand ist das Epithel etwas niedriger 0,012 mm und wird beim Uebergang in den Larynx noch niedriger 0,009 mm; meist geht das zweischichtige Epithel in ein einfaches über. Im Larynx selbst (und auch später in der Trachea) ist wiederum geschichtetes Epithel zu erkennen. — Die einzelnen Zellen sind mit deutlichen rundlichen Kernen versehen und färben sich lebhaft in Carmin, jedenfalls lebhafter als das übrige embryonale Gewebe.

In dem Raume zwischen dem Wirbelkörper und der Rachenspalte sind zunächst zu beiden Seiten zwei rundliche Massen — sie sind nicht gezeichnet — bemerkbar, welche durchschnittenen Längs-Muskeln entsprechen. Vor diesen Muskelbündeln liegt beiderseits ein kleiner rundlicher Körper (wie man aus einer Schnittserie erkennt — ist es ein Strang) — der Grenzstrang des *N. sympathicus*. — Lateralwärts davon, nach oben (hinten) bis an die Muskelbündel reichend, medianwärts, fast an den Rachen angrenzend, befindet sich ein grosser aus Zellen zusammengesetzter Körper (Fig. 1 *gg*). Aus der Mitte des Körpers gehen Faserzüge aus, welche sich an die ausserhalb befindlichen Faserzüge anschliessen. Dieser Körper ist ein Aggregat von Nervenzellen — ein zum Gebiet des *N. vagus* zu rechnendes Ganglion. Lateralwärts von den Ganglien zieht ein starker Faserstrang (Fig. 1 *n*) in der Richtung von hinten (oben) nach vorn (unten). Das ist der *N. vagus*. Er empfängt Aeste aus dem Ganglion, giebt Aeste ab — doch ist es nicht leicht, sich über die Bedeutung der einzelnen Aeste zu orientiren*). Neben dem *N. vagus* lateralwärts von ihm erscheint der Querschnitt eines grossen, mit Blut prall gefüllten Gefässes; es ist sehr dünnwandig und stellt die *Vena jugularis* dar. Es liegen *N. sympathicus*, *N. vagus*, *Vena jugularis* dicht neben einander.

Die äussere Oberfläche des Embryo ist von einer Epithelschicht bedeckt, welche etwa 0,009—0,015 mm in der Dicke misst. Das Epithel besteht nur aus zwei Schichten oder

*) Ich spreche alles dieses mit einer gewissen Reserve aus. — Es ist schwierig sich über die Deutung der Nervenstränge zu orientiren; da dieselben nicht in den Bereich meiner Aufgabe fielen, so liess ich ihre eingehende Prüfung bei Seite.

Lagen, einer tieferen und einer oberflächlichen. Die tiefere Schicht besteht aus kernhaltigen niedrigen Cylinderzellen. Die oberflächliche Schicht ist aus ganz dünnen, kernlosen Plättchen zusammengesetzt. Es handelt sich hier schon um den Gegensatz zwischen dem Stratum corneum und Stratum Malpighii. Darunter befindet sich dann zellenreiches embryonales Bindegewebe als Anlage der späteren Cutis. —

Nach dieser langen, aber zum nachfolgenden Verständniss äusserst nothwendigen Auseinandersetzung komme ich nun zum Wesentlichsten.

Die Rachenspalte verjüngt sich lateralwärts, wo ihre hintere und vordere Wand in einander übergehn. Das die Rachenspalte auskleidende Epithel verdünnt sich und setzt sich in einen Strang (Fig. 1. *ks*) fort, welcher vor den Ganglien hinzieht, den N. vagus kreuzt, vor der Vena jugularis vorbeizieht und so in schräger Richtung bis an die Oberfläche des Embryos gelangt, woselbst er sich verbreitert und mit dem Epithel der Haut zusammenfliesst. — Zwischen dem Vagus und den seitlichen Grenzen des Rachens verdickt sich der Strang zu einem dreieckigen Gebilde, dessen Basis mit dem Strang zusammenfällt, während die Spitze des Dreiecks nach vorn und unten gekehrt ist. Nicht an allen Schnitten ist das Gebilde vollkommen dreieckig, sondern mitunter ist der untere Theil in einen breiten Fortsatz verlängert (Fig. 2 *th*). Der dreieckige Körper misst ungefähr 0,020—0,025 mm; der Strang hat eine Dicke von 0,02—0,03 mm; die fussförmige Verdickung an der Haut ist 0,020 mm breit und 0,01 mm hoch. — Die Combination von Längsschnitten und Querschnitten ergiebt, dass es sich hier wirklich um einen etwa cylindrischen Strang handelt, nicht um ein anders gestaltetes Gebilde. Es ergiebt sich ferner, dass der Strang ein epitheliales Gebilde ist; er besteht aus genau solchen Zellen, wie sie das Epithel des Rachens zusammensetzen. Ferner ist deutlich erkennbar, dass sich von der Rachenspalte aus ein enges Lumen in den Strang hinein fortsetzt und dass hier und da der Strang in seinem Verlauf ein Lumen wahrnehmen lässt. Ich sollte deshalb vielleicht richtiger sagen, es gehe ein epithelialer Kanal vom Rachen zur äussern Hautoberfläche. —

Eine etwas andere Beschaffenheit hat der dem Epithelstrange anhängende dreieckige Körper. Die diesen Körper bildenden Zellen sind rundlich, oder eckig, mit zartem Protoplasma (0,006 mm im Durchmesser), mit rundlichen, scharf conturirten Kernen. Die Zellen liegen sehr dicht aneinander, nehmen das Carmin lebhaft an und deshalb erscheint der dreieckige Körper stärker gefärbt als der epitheliale Strang. Dass dieser Körper wie der Strang epithelialer Natur ist, unterliegt keinem Zweifel, die Zellen des Strangs und des dreieckigen Körpers gehn überall durch Zwischenformen ineinander über; scharfe Grenzen sind keine vorhanden. — Ich lasse vorläufig die Deutung dieses Strangs mit dem daranhängenden Körper oder der Verdickung des Strangs bei Seite und wende mich der Betrachtung solcher Schnitte zu, welche etwas tiefer — jedenfalls aber auch etwas schräger gefallen sind. An solchen Schnitten (Fig. 2. Taf. I) sieht man die bogenförmige Rachenspalte und die mediane Larynx-

spalte in einander übergehn; seitlich sieht man ferner den epithelialen Strang und seine Verdickung. Aber man sieht ferner von dieser Verdickung einen nach vorn und medianwärts gerichteten, an seinem Ende leicht angeschwollenen Fortsatz abgehn (Taf. I. Fig. 2 *th*). Auch dieser Fortsatz ist aus Epithelzellen gebildet, welche aber in ihrem Habitus mehr den Zellen des epithelialen Stranges gleichen, als denen des dreieckigen Körpers. In diesem Fortsatz ist namentlich im untern (vordern) Theil hier und da ein Lumen bemerkbar. Vor diesem epithelialen Fortsatz liegt ein starkes Blutgefäss, — die Aorta, von welcher sich nach links und rechts je ein Ast abzweigt, die Carotis. — In der Fig. 2 (Taf. I) ist weder rechts noch links der Zusammenhang des epithelialen Stranges mit der Haut sichtbar, dagegen ist aber erkennbar, dass namentlich links die hier vorliegende Verdickung des epithelialen Stranges zu einem Theil aus Zellen besteht, wie die des dreieckigen Körpers, zum andern Theil aber aus Zellenaggregaten mit Hohlräumen, wie der sich dann nach unten weiter erstreckende Fortsatz. —

Durchmustert man Serien von Schnitten, welche wie gewöhnlich in querer Richtung — senkrecht zur Längsaxe des Embryos — angefertigt wurden, so findet man die einzelnen Abschnitte des epithelialen Gebildes — Strang, dreieckiger Körper, Fortsatz — niemals in solcher Vereinigung oder in so übersichtlichem Zusammenhang. Man sieht gewöhnlich ein Bruchstück — es erklärt sich das aus dem schrägen, geneigten Verlauf der Gebilde. Vor allem aber sieht man jenen nach unten und vorn gerichteten epithelialen Fortsatz in seinem Querschnitt. Er erscheint dann als ein epithelialer Schlauch, d. h. als ein mit geschichtetem Epithel ausgekleideter Kanal. Nach der Lage und der Beziehung zu den Nachbarorganen ist es nun ersichtlich, dass dies — mit Rücksicht auf die einleitende Beschreibung wird es verständlich sein — die embryonale Thymusanlage ist. —

Ich knüpfe bereits an diese Schilderungen einige Betrachtungen, weil ich dadurch die Möglichkeit gewinne, die eigentlichen anatomischen Termini der Organe zu gebrauchen und mich dann kürzer zu fassen.

Ich finde einen von der Rachenspalte bis zur äussern Haut hinziehenden, an einer Stelle verdickten epithelialen Strang, von welchem nach unten und vorn ein gleichfalls epithelialer Fortsatz abgeht. Letzterer ist, wie bemerkt, die embryonale Thymusanlage. — Hiernach wird es kaum einem Zweifel unterliegen, wenn ich behaupte, dass jener vom Rachen zur Haut laufende Epithelstrang der Rest des eine Kiemenspalte auskleidenden Epithels ist, sowie, dass das in jenem Strang sich hier und da findende Lumen der Rest der ursprünglichen Kiemenspalte ist. Hier ist — wie ich glaube — das gefunden, was Kölliker vermuthet hat. Die epitheliale Thymusanlage ist abzuleiten vom Epithel einer Kiemenspalte. — Die Frage, welche Kiemenspalte es ist, lasse ich hier offen — ich werde zum Schluss darauf zurückkommen. Ebenso lasse ich jetzt die Frage bei Seite, was sonst an jener Abgangsstelle der embryonalen Thymus vom Kiemenspalten-Epithel aus sich bildet. — Ich halte es hiernach vorläufig für ausgemacht, dass jener epitheliale Fortsatz die embryonale Anlage der

Thymus darstellt und werde ich nun denselben einfach bezeichnen als embryonale Thymus. —

An Schnitten, schrägen oder queren, wie z. B. Fig. 2 u. 3. Taf. I., an welchen untere Abschnitte der embryonalen Thymus sichtbar sind, markiren sich unmittelbar vor der Larynxspalte, also hinter der Thymus gelegen, und von dieser durch den Anfang der Carotis getrennt, abermals entschieden epitheliale Stränge. Es sind Reihen von nebeneinander liegenden Epithelzellen, welche, und das ist durchaus charakteristisch, durch Blutgefässe von einander getrennt werden. Es macht oft den Eindruck, als hätte man hier epitheliale Röhren mit Blut gefüllt vor sich, weil die zarten Blutgefässe mit Blutkörperchen dicht gefärbt von den erwähnten Zellensträngen oder Zellenreihen eingeschlossen werden. — Das innige Verhältniss zwischen Blutgefässen und Epithelzellen ist sehr charakteristisch, namentlich im Vergleich mit den epithelialen Zellen-Anhäufungen der embryonalen Thymus, an denen von kleinen Blutgefässen nichts zu sehn ist. —

Welche Bedeutung haben die vor der Larynxspalte gelegenen, von kleinen Blutgefässen durchzogenen Epithelzellenstränge? — Der Lage und dem sonstigen Verhalten nach muss man annehmen, dass es sich hier um die epitheliale Anlage der Schilddrüse handelt. —

Woher stammt die epitheliale Anlage derselben?

Ich habe sehr lange gesucht, und zwar mit Rücksicht auf die in der litterärischen Einleitung angeführte Schilderung der Autoren, speciell Kölliker's, habe ich lange nach der unpaaren Anlage geforscht, aus welcher die Schilddrüse sich herausbilden soll. Ich habe vergeblich gesucht und nichts gefunden. Endlich gewann ich — ebenfalls wie oben — durch schräge Schnitte Bilder, welche mir eine Aufklärung verschafften. Ich weise auf Fig. 3 (Taf. I). An Schrägschnitten, welche unmittelbar unter dem Niveau der Abgangsstelle des epithelialen Stranges von der Rachenspalte (Fig. 3 *ph*) liegen, hat die Larynxspalte sich verkürzt oder wol einer kreisrunden Oeffnung Platz gemacht, d. h. wir haben jetzt die Anlage der Trachea vor uns (Fig. 3 *tr*). An solchen Schrägschnitten nun sehe ich, dass an den beiden nach unten gekrümmten Enden des bogenförmigen Rachenspaltraums je ein kolbenförmiges Gebilde hängt (Fig. 3 *schd*). Das kolbenförmige Gebilde hat ungefähr eine Länge von 0,40—0,50 mm und eine grösste Dicke von 0,10—0,12 mm; ist, wie die Figur deutlich zeigt, medianwärts leicht gekrümmt und hängt durch einen Strang mit der Rachenspalte zusammen. Bei genauerer Untersuchung erweist sich der Strang und das kolbenförmige Gebilde als eine Anhäufung von Epithelzellen; ferner erweist sich der Strang als ein Kanal, in welchen sich die Rachenspalte als ein feines und enges Lumen fortsetzt; an einzelnen günstigen Präparaten kann man das Lumen auch noch in das Innere des kolbenförmigen Gebildes hinein verfolgen. Die Epithelzellen, welche das beschriebene Gebilde zusammensetzen, sowie die, welche den Strang zwischen Kolben und Rachen bilden, gleichen den Zellen der Rachenspalte und den Zellen der embryonalen Thymus. Charakteristisch ist, dass unmittelbar an die Zellen der

Kolben sich mit Blutkörperchen gefüllte Gefässe anlegen, so, als wollten sie sich sofort zwischen die Zellen hineindrängen.

Das kolbenförmige epitheliale mit dem Rachenepithel unmittelbar zusammenhängende Gebilde ist die embryonale Anlage der Schilddrüse. Hiernach ist die Embryonal-Anlage paarig; es bilden sich offenbar die beiden Seitenlappen zuerst. Hier und da sieht man nun von dem kolbenförmigen Gebilde einen oder den andern soliden Zellenstrang abgehn, wie ich dieselben als vor der Trachea liegende bereits oben beschrieben habe. — Dass diese vor der Trachea befindlichen, oben schon als Thyreoidea gedeuteten Epithelmassen sich aus der seitlichen Anlage herausbilden, um in der Mitte sich zu vereinigen und nicht umgekehrt, daran zweifle ich gar nicht. — Einen directen Zusammenhang zwischen diesen beiden seitlichen Anlagen der Schilddrüsen und des am Querschnitt sichtbaren Mittelstücks habe ich beim Schwein nicht gefunden und deshalb auch nicht zeichnen können. Nach dem, was ich aber bei Schafen gefunden (cf. Fig. 10), kann ich keinen Augenblick zweifeln, dass das Mittelstück sehr früh aus den seitlichen Anlagen hervorwächst.

Ich habe nun auch versucht, die an Schrägschnitten gewonnenen Resultate durch Längsschnitte zu controlliren. — In Bezug auf die embryonale Thymus liess sich an solchen Längsschnitten nichts erwarten und habe ich auch nichts anzuführen. In Bezug auf die Thyreoidea dagegen habe ich nach langem Suchen dennoch einige Schnitte gefunden, an denen der Zusammenhang der embryonalen Anlage der Thyreoidea mit dem Rachenepithel sichtbar war. Ich habe einen solchen Schnitt in Fig. 4 (Taf. I) abgebildet. Zur Erläuterung füge ich nur Folgendes hinzu: Der Schnitt ist nicht völlig sagittal gefallen, sondern weicht vorn etwas medianwärts ab; doch ist dies eher günstig gewesen, weil dadurch gerade der gewünschte Zusammenhang zwischen dem Rachenepithel und dem kolbenförmigen Anhang sich erhalten hat. Man sieht hinten eine Strecke den Rachen (Fig. 4 *ph*) und weiter unten den Oesophagus*); man sieht den der Länge nach durchschnittenen Unterkiefer nebst Zunge und den darüber weg ziehenden harten Gaumen. Der vom Rachen aus schräg nach vorn und unten hin sich erstreckende kolbenförmige Anhang (Fig. 4 *schd*) ist die embryonale Anlage der Glandula thyreoidea; darunter liegt ein Stück des Aortenbogens (Fig. 4 *a*), von dessen oberer convexer Krümmung eine Carotis (Fig. 4 *c*) aufsteigt. Vor der Carotis befindet sich ein Durchschnitt der embryonalen Thymus (Fig. 4 *th*). — Thyreoidea und Thymus sind durch die Carotis von einander geschieden. Auch hier ist ein feines vom Rachenraum in den Stiel des kolbenförmigen Gebildes hineinleitendes Lumen zu erkennen, so wie einzelne kreisrunde Lumina in jenem Gebilde selbst.

Die Embryonen des nächsten Stadiums, welche ich untersuchen konnte, hatten eine Länge von 22 mm. Ich unterlasse es hier eine Beschreibung einzelner Schnitte zu geben, weil dieselbe nur zu leicht ermüdend ist, sondern fasse die Resultate kürzer zusammen.

---

*) Es sind nicht alle Theile gezeichnet um die Figuren nicht zu gross zu machen.

Die Entwickelung der Glandula thyreoidea geht im Vergleich zu der der Thymus viel schneller. Es ist bereits eine Ablösung der epithelialen Anlage von dem Rachenepithel erfolgt, die (bei Schweinen besonders stark entwickelte) Mittelportion der Glandula thyreoidea tritt in den Vordergrund, die seitlichen Portionen dagegen treten mehr zurück. An Querschnitten umfasst die Gl. thyreoidea als ein halbmondförmiges Gebilde die Trachea; eine Verschmelzung der beiden seitlichen Anlagen in der Mitte ist insofern nicht erfolgt, als der Medianlinie entsprechend eine Grenze sichtbar ist, an welcher die beiden Seitentheile einander unmittelbar berühren. Im Uebrigen hat die Thyreoidea genau das Aussehen wie Kölliker (Entwickelungsgesch. S. 874 Fig. 534) vom Kaninchen es abbildet und beschreibt. Sie erscheint als eine sich entwickelnde zusammengesetzte schlauch- oder traubenförmige Drüse: die Epithelmassen sind vorherrschend solide Stränge, in denen nur selten ein kleines kreisrundes Lumen auftritt. Blutgefässe sind spärlich zwischen den Epithelsträngen zu bemerken.

Die embryonale Thymus ist zu einem lang ausgezogenen, vielfach gebogenen und gewundenen Zellenstrang geworden, welcher nach oben einfach ist nach unten aber in der Nähe der grossen Gefässe der obern Thoraxhälfte sich verästelt. Die Epithelzellen erscheinen genau so wie früher; hie und da im Innern des Strangs ist ein Lumen sichtbar.

Der Zusammenhang mit dem dreieckigen Körper, d. h. mit der an der Abgangstelle der embryonalen Thymus vorhandenen Verdickung neben der Rachenspalte ist noch vorhanden; offenbar auch noch der Zusammenhang des Körpers mit dem Epithel des Rachens; obgleich ich denselben in den untersuchten Schnittserien nicht sehn konnte, so muss ich es dennoch annehmen, weil ich bei ältern Embryonen die Verbindung noch erhalten fand.

Bei Embryonen von 24 mm. ist die Thyreoidea bedeutend gewachsen; Mittel- und Seitenlappen sind zu unterscheiden; grössere und kleinere Lumina sind zwischen den Epithelzellen zu bemerken, namentlich in der seitlichen Portion der Drüse. Die embryonale Thymus ist zu einem lang ausgezogenen Strang geworden, welcher nur unten und oben etwas sich verdickt. Die beiderseitigen Stränge rücken je weiter nach unten um so mehr aneinander. Nach oben steht die embryonale Thymus mit dem dreieckigen Körper noch in Verbindung und an vereinzelten Schnitten sieht man noch den ursprünglichen epithelialen Strang, welcher vom Rachen zur Haut sich hinüberzog. An einzelnen Schnitten sehe ich einen feinen epithelialen Faden seitlich von der Rachenspalte in der Richtung des dreieckigen Körpers hinziehen; das mediale Ende des dreieckigen Körpers geht unmittelbar in jenen Strang über. Es hat sich jener Körper nur weiter vom Rachen zur Seite entfernt; vor dem Verbindungsstrang läuft ein Nerv, der N. vagus, lateralwärts davon die Art. carotis, an welche der dreieckige Körper eng sich anschmiegt. Hinter dem Körperchen liegen die grossen Nervenzellmassen des N. vagus und des N. sympathicus; zur Seite die Vena jugularis. — Die Epithelzellen des dreieckigen Körpers sind eigentlich dieselben geblieben, wie früher, doch ist aber das Aussehen, der Habitus des Körperchens schon ein anderes: die Zellen liegen nicht gleichmässig neben einander wie früher, sondern sind in rundliche Haufen zusammengedrängt, so dass zwischen den einzelnen

Epithelzellenhaufen lichte Stellen erscheinen. Bei schwachen Vergrösserungen erscheint das Körperchen „scheckig“ wie gefleckt.

Bei Embryonen von 26 mm und darüber ist von der Thymus nicht viel zu melden. Der epitheliale Strang wächst mit der allgemeinen Körperzunahme wesentlich in die Länge. Mit der Thyreoidea ist aber eine wesentliche Veränderung in sofern vor sich gegangen, als dieselbe vollständig von Blutgefässen durchzogen und durchwachsen ist. Es nehmen die Blutgefässe mindestens denselben Raum ein, wie die epithelialen Elemente. Der dreieckige Körper hat sich von seiner Verbindung mit dem Rachenepithel ganz abgelöst; das Aussehn ist dasselbe geblieben.

Bei Embryonen von 36 mm ist die Thyreoidea wie natürlich gewachsen, aber ihr Aussehn ist nicht verändert.

Die embryonale Thymus ist in der obern Partie zu einem dünnen Strang geworden, in der mittlern erscheint sie dicker und ganz unten in der Brusthöhle woselbst beide Thymusstränge nahe aneinander rücken, sind sie wieder ganz dünn; doch tragen die Zellen noch denselben epithelialen Charakter wie früher. Die oberen Partien der embryonalen Thymus reichen bis an den Kehlkopf und einen hier zur Seite liegenden rundlichen (kugeligen) Körper. Letzterer ist aus dem dreieckigen Körper entstanden; weder eine Verbindung mit dem Epithel der Rachenspalte, noch mit dem Epithel der embryonalen Thymus ist zu sehn. Es beginnen Blutgefässe zwischen die Epithelmassen des Körpers einzudringen, so dass derselbe immer mehr der Glandula thyreoidea im Ansehn ähnlich wird. —

Welche Bedeutung hat jener kugelige Körper, der durch Abschnürung und Abrundung an der Stelle entstand, an welcher die embryonale Thymus nach vorn und unten abgeht? Ist eine accessorische Schilddrüse? Obgleich das Körperchen in seinem Aussehn entschieden an die Schilddrüse erinnert, so kann ich es nicht dafür erklären, weil seine Anlage enger mit der Thymus, als mit der Thyreoidea zusammenhängt. Ich vermuthe, dass es die sog. Glandula carotica ist; beweisen kann ich es nicht, deshalb begnüge ich mich die Vermuthung auszusprechen. —

Aeltere Schweine-Embryonen als von 36 mm Länge, standen mir genügend zur Disposition, doch boten dieselben in Bezug auf die Entwickelung der mich interessirenden Organe weiter kein Interesse. —

2. Schaf-Embryonen.

Von Schaf-Embryonen hatte ich eine viel grössere Auswahl verschiedener Entwickelungsstadien. Die jüngsten und kleinsten Embryonen, welche ich zerschnitt, hatten 8 und 10 mm Länge; ich beobachtete an ihnen nichts, was für die hier in Betracht kommenden Fragen eine Bedeutung hatte. Ich konnte mich nur in so weit orientiren, als ich über das Aussehen und die Beschaffenheit des Epithels der schon geschlossenen Kiemenspalten, welche als durchschnittene Kanäle erschienen, mich belehren konnte.

Bilder, welche ich verwerthen konnte, lieferten mir erst Embryonen von 11 und 12 mm Länge.

Bei einem Embryo von 10—11 mm, den ich vom Kopf an durch Schrägschnitte zerlegt hatte, fand ich Folgendes (Fig. 5 Taf. II).

Man erkennt das durchschnittene Centralorgan des Nervensystems und zwei starke von hinten nach vorn ziehende Nervenfaserbündel. Die Muskulatur ist noch nicht differenzirt; die Chorda dorsalis erkennbar, das umliegende Gewebe ist dunkel, die Zellen sind dichter gedrängt als an andern Stellen, doch noch nicht als Knorpelzellen zu bezeichnen. Weiter nach vorn ein grosser bogenförmiger weiter Spaltraum der durchschnittene Rachen oder die Rachenspalte (Fig. 5*ph*) von dem unteren begrenzenden Contour geht eine enge vorn blind endende Medianspalte aus (Fig. 5*l*) — die Anlage des Larynx, welche sich noch weiter in die Tiefe als Tracheal-Lumen fortsetzt. Vor der Medianspalte liegt ein grosses mit Blutkörperchen prall gefülltes Gefäss von der Gestalt einer 8. Es ist die Stelle getroffen, wo von dem Truncus arteriosus die beiden ersten Gefässbogen abgehn.

Die beiden seitlichen nach unten gekrümmten Enden der Rachenspalte sind nicht blind endigend, sondern jedes Ende spaltet sich in zwei Aeste. Der eine Ast geht horizontal lateralwärts und endigt nach kurzem Verlauf (Fig. 5*ks*); der andere Ast erweitert sich zu einem unregelmässig gestalteten, von leichtgekrümmten Contouren begrenzten Sacke (Fig. 5*th*). Oberhalb des horizontalen Astes ist ein ebenfalls beträchtliches Gefässlumen wahrzunehmen. — Das Epithel, welches die Rachenspalte auskleidet, ist ein geschichtetes von 0,015 mm Mächtigkeit und bietet nichts Besonderes dar. Die tiefste Schicht besteht aus cylindrischen hohen Zellen, die obere Schicht aus Zellen, welche sehr verschiedene Formen haben. Dies Epithel setzt sich nun ununterbrochen sowohl in den horizontalen Ast, als auch in den nach unten vorn abgehenden erweiterten Anhang fort. Das Epithel hat im Allgemeinen überall die gleiche Dicke, nur oberhalb, d. h. hinter dem horizontalen Ast ist zum Gefässlumen hin eine deutliche halbkugelförmige Verdickung wahrnehmbar.

Dass der horizontale Ast der Rest des Epithels einer Kiemenspalte ist, unterliegt nach meiner Ansicht keinem Zweifel. Leider habe ich — trotz vielen Schnittserien — keinen Schnitt gefunden, an welchem ich das Epithel wirklich bis zur Haut verfolgen konnte. Es repräsentirt jedenfalls der Schaf-Embryo von 10 mm ein viel früheres Stadium als ich es bei Schweine-Embryonen gesehen habe; warum ich trotzdem nicht den Rest der Kiemenspalte bis zur Haut habe laufen sehen, weiss ich nicht. Ich vermuthe, dass früher eine Verwachsung und darnach Resorption des Epithels eintritt. Doch sowohl mit Rücksicht auf die früheren Stadien, an denen die Kiemenspalten noch ganz oder zum Theil offen waren, als auch mit Rücksicht auf den unzweifelhaften Befund bei Schweinen halte ich jenen horizontalen Ast für den Rest des Epithels einer Kiemenspalte. — Der blasige mit Epithel ausgekleidete Anhang — der untere Ast — ist jedenfalls die Anlage für die Glandula thymus und wohl auch für die

Glandula thyreoidea. Die hinter der Kiemenspalte, d. h. hinter dem horizontalen Ast befindliche epitheliale Verdickung ist die Anlage der Glandula carotica. —

Was nun die weitere Entwickelung dieser epithelialen Anlage betrifft, so geht dieselbe mit einer gewissen Rapidität vor sich, so dass an Embryonen von 15—16 mm nicht allein alle 3 drüsigen Gebilde schon vollständig angelegt sind, sondern oft schon jeglicher Zusammenhang derselben unter einander nicht mehr nachweisbar ist.

Bei einem Embryo von 16 mm Länge sehe ich an einem schräg von hinten nach vorn und unten geführten Schnitt (Fig. 9 Taf. II) folgendes: Hinten das durchschnittene Centralorgan des Nervensystems mit zwei vom untern Rand abgehenden Nervensträngen, davor ein Blutgefäss querdurchschnitten, dann die Chorda dorsalis. Die Rachenspalte ist bogenförmig wie sonst; von dem untern Contour derselben geht der mediane Larynx aus. Hinter und lateralwärts von der Rachenspalte ist ein grosses Nervenganglion, daneben ein Nervenstrang und noch weiter lateralwärts ein grosses Blutgefäss sichtbar. — Lateralwärts von dem nach unten gerichteten Ende der Rachenspalte findet sich statt der blasenförmigen Auftreibung eine Zellenansammlung, von welcher nach unten und vorn trichterförmig sich verengend ein Kanal abgeht (Fig. 9 *th*). Der Kanal, welcher einige leichte Biegungen und Wendungen macht, läuft etwa bis zur Mitte. An der andern Seite des nicht ganz symmetrisch ausgefallenen Schnittes sieht man nur das untere Ende des Kanals. Der Kanal lässt durchweg ein deutliches Lumen erkennen und ist von demselben Epithel ausgekleidet, wie oben beschrieben. Der Durchmesser des Kanals beträgt 0,05 mm im untersten Abschnitt 0,10 mm; das Lumen misst 0,02 mm, die Höhe des Epithels ist 0,015 mm. Der epitheliale Kanal ist die embryonale Anlage der Thymus. Dass das Lumen des epithelialen Kanals in das Lumen der ursprünglichen Kiemenspalte übergeht, ist nicht zu bezweifeln, an jenem Schnitt kann man es freilich nicht sehen, weil derselbe so gefallen ist, dass die vordere epitheliale Wand jener ersten Anlage getroffen ist.

Hinter der embryonalen Thymus liegt ein schräg geschnittenes Blutgefäss und noch weiter nach hinten eine bogenförmige Anhäufung von Epithelzellen. — Die Epithelzellen-Anhäufung, welche unsymmetrisch erscheint, links dicker als rechts, weil der Schnitt schief gefallen, ist die Anlage der Glandula thyreoidea. Ein Zusammenhang mit dem Epithel des Rachens oder der davon abgehenden Ausstülpung ist auf diesem Schnitt nicht zu sehen. — Die Glandula thyreoidea besteht, wie anfangs beim Schwein aus soliden Zellensträngen.

Jene ursprüngliche blasige Ausstülpung welche vom Epithel der Kiemenspalte abgeht, treibt einen hohlen Ast, welcher in Form eines hohlen kolbenförmigen Säckchens nach unten und zur Mitte zieht. Der Ast wird regelmässig auf Schnitten getroffen. Es erhält sich dieselbe hohle Anlage wie es scheint eine Zeit intact, während aus dem übrigen Theil die embryonale Thymus hervorwächst. Ich habe einen Schnitt aus einem Embryo von 12 mm (Fig. 6 Taf. II) abgebildet, weil an denselben die beziehungsweise Lagerung zu den Blutgefässen, so wie die Thymus gut zu erkennen sind. Vor der Rachenspalte (Fig. 6 *ph*), an welcher jederseits das epitheliale Säckchen (Fig. 6 *schd*) hängt, liegt die querdurchschnittene Trachea

(Fig. 6 *tr*); vor den Säckchen die auseinander weichenden Blutgefässe und noch weiter vorn die beiden embryonalen Thymuskanäle (Fig. 6 *th*). Am oberen verengten Halse des Säckchens sieht man noch ein zweites Aestchen abgehn, als Zeichen, dass dies Säckchen mit jenem früher beschriebenen weiter nach vorn und oben gelegenen zusammenhängt.

Aus dem Epithel oder richtiger aus der Wand jener secundären Ausstülpung der ersten blasigen Auftreibung, welche ich oben an der Kiemenspalte beschrieben, bildet sich die Glandula thyreoidea heraus. Ich verweise auf Fig. 10 Taf. II: Die Abbildung ist nach einem Schnitt gezeichnet, welcher einem Embryo von 18 mm entstammt. — Die Präparate, welche ich von noch jüngern Embryonen gewonnen habe, sind alle nicht demonstrativ genug gewesen, um von dem wirklichen Zusammenhang zu überzeugen.

Das Centralnervensystem ist leicht zu erkennen, ebenso der davor liegende Wirbelkörper mit der eingeschlossenen Chorda dorsalis. Der Wirbelkörper ist schon in seiner knorpeligen Anlage vorhanden. Vor dem Wirbelkörper befindet sich der querdurchschnittene Oesophagus (Fig. 10 *oe*) und noch weiter davor die Trachea (Fig. *tr*). Zu beiden Seiten von der Trachea ist ein querdurchschnittenes Blutgefäss erkennbar. — Zwischen diesem Blutgefäss (Carotis) und der Trachea liegt jederseits ein hakenförmig gekrümmtes von Epithelzellen eingerahmtes Lumen (Fig. 10 *schd*). Dieses vom Epithel umgebene Lumen ist nichts anderes, als ein Theil jener vom Epithel der Kiemenspalten ausgegangenen blasigen Auftreibung. Der Zusammenhang mit dem Rachenepithel ist nicht zu sehn, vielleicht weil er bei dieser Schnittrichtung nicht getroffen werden könnte — (die Verbindung müsste viel weiter nach oben zum Kopf liegen —), vielleicht weil der Zusammenhang schon gelöst ist. Doch ist letzteres nicht gerade anzunehmen, da sich solche epitheliale Verbindungen sehr lange erhalten. — Von dem das Lumen einschliessenden Epithel geht nun ein System solider Stränge aus; die vielfach verschlungenen verästelten Stränge bilden einen vor der Trachea liegenden Bogen — die Anlage der Schilddrüse. Einzelne der Stränge erstrecken sich weit nach hinten und zur Seite hinaus bis zur Carotis.

Lateralwärts von der Carotis zugleich auch vorn sind einzelne vom Epithel ausgekleidete Lumina bemerkbar; das sind Durchschnitte des embryonalen Thymuskanales (Fig. 10 *th*), den ich schon oben beschrieben.

An jenem hakenförmigen Lumen hängt hinten, der Carotis eng anliegend ein rundlicher solider aus Epithelzellen bestehender Körper — das ist die Glandula carotica (Fig. 10 *gl. c*) von der ich bisher nicht viel gesprochen, weil die anderen beschriebenen Schnitte sie nicht wahrnehmen liessen.

Das Verhältniss der Glandula carotica zur Anlage der Thyreoidea hatte ich auch bequem zu übersehen Gelegenheit an einem sagittalen Längsschnitt eines etwa 12 mm langen Embryo (Fig. 7 Taf. II). Man sieht hier das Lumen der ursprünglichen blasigen Anlage und die davor liegenden epithelialen Wucherungen, aus welchen die Glandula thyreoidea (Fig. 7 *schd*) entsteht. Nach hinten und unten hängt an einem kleinen hohlen Stiel eine schon sehr charakteristisch aussehende Gl. carotica (Fig. 7 *gl. c*). Weiter unten nach vorn sind

die durchschnittenen Schläuche der embryonalen Thymus (Fig. 7 *th*) sichtbar, dahinter ein grosser Nervenstrang (Fig. 7 *n*).

An dem Schnitt, welcher zur Fig. 7 diente, fehlt der Zusammenhang mit dem Rachenepithel, dagegen war an dem unmittelbar sich anschliessenden Schnitt, welchen ich nicht gezeichnet habe, der Zusammenhang zu erkennen, doch fehlt die Verbindung mit der Glandula carotia.

Von nun ab macht jedes Organ seine Entwickelung für sich. Auf betreffenden Querschnitten eines 22 mm langen Schaf-Embryos z. B. erscheint die Gl. thyreoidea als ein mächtiges epitheliales Gebilde (Taf. II. Fig. 11 *schd*). Die Reste des ursprünglichen Kanals sind wol noch sichtbar, doch sind sie umwuchert von soliden Zellenmassen (Taf. I. Fig. 12 *schd*). Eine Bildung der für die Thyreoidea charakteristischen Blasen hat noch nicht stattgefunden. —

Noch bei älteren Embryonen von 25—35 mm ist die Gl. thyreoidea aus soliden Zellensträngen zusammengesetzt; bei einem Embryo von 35 mm finde ich noch einen grössern Kanal als Rest der ursprünglichen Anlage. Die Zellenstränge (Fig. 15) sind solid, reichlich von Blutgefässen umgeben, sodass die ganze Drüse auf Querschnitten gefleckt erscheint: die epitheliale Masse färbt sich roth, das Blut bleibt ungefärbt und deshalb gelblich. Erst bei Embryonen von 50 mm und mehr treten Blasen auf; es bildet sich mitten in einem soliden Strang ein Lumen und dann schnürt dieser Theil des Stranges sich ab.

Auch die Carotiden-Drüse hat in ihrer Entwickelung Fortschritte gemacht. Bei einem Embryo von 35 mm Länge ist sie ein im Querschnitt 0,20—0,25 mm messendes Körperchen (Fig. 16). Sie besteht aus einem Netz von Zellensträngen, welches von Blutgefässen durchzogen wird. Blutgefässe und Zellenstränge werden sich so ziemlich das Gleichgewicht halten.

Die embryonale Thymus tritt im Vergleich zur Schilddrüse mehr in den Hintergrund; der oberste Abschnitt der Thymus, welcher sich bis in das Niveau der Schilddrüse hinauf erstreckt, ist bei Schaf-Embryonen von 22 mm zu einem dünnen einfachen Kanal oder Strang geworden (Fig. 11 *th*). Der mächtig entwickelten Schilddrüse gegenüber verschwindet der unbedeutende Kanal fast ganz. Weiter unten und bis in den Thorax hinein sind die beiden Thymusdrüsen stark entwickelt, wobei allmälig beide einander näher rücken, so dass sie schliesslich dicht nebeneinander liegen. Dabei ist jede Drüse von einer deutlichen und starken bindegewebigen Hülle eingeschlossen, welche man als zur Thymus gehörig ansehen kann. In dem dicken und stärkern Theile der Thymus ist von dem ursprünglichen Kanal kaum noch etwas zu sehn.

An ältern grössern Embryonen von 35 mm tritt in der Thymus-Anlage ein Befund hervor, welcher von nun ab für die Thymus charakteristisch ist, nämlich eine bedeutende Entwickelung des Bindegewebes und zugleich das Erscheinen von Blutgefässen. — Anfangs war — wie oben beschrieben — der embryonale Thymuskanal nur ein epitheliales Gebilde von strangförmiger Gestalt, unmittelbar umgeben von der bindegewebigen Leibessubstanz der Embryonen; dann bildete sich eine streifige dem epithelialen Kanal mehr weniger

enganliegende bindegewebige Hülle. Bei Embryonen von 22 mm (Fig. 13) ist diese Hülle schon vollständig entwickelt. Im weitern Verlauf kommt es nun zwischen der äussern bindegewebigen Hülle und dem epithelialen Kanal (embryonale Thymus) zur Bildung eines Gewebes, wie es die Figur (Fig. 14 auf Taf. II) darstellt. Der Halstheil der beiden Thymusdrüsen erscheint querdurchschnitten als zwei nebeneinander liegende runde Körper — die Betrachtung der ganzen Schnittserie erweist, dass es sich um den Querschnitt zweier Stränge handelt. De äussere Hülle eines jeden Stranges, d. h. jeder der beiden Thymus wird von concentrisch geschichteten faserigen Bindegewebszügen gebildet. Die von der Hülle eingeschlossene Masse dagegen besteht aus einem Gewebe, welches sich von seiner Umgebung auffallend unterscheidet. Das eingeschlossene Gewebe macht den Eindruck von adenoider Substanz (conglobirter Drüsensubstanz): ein von Blutgefässen (Fig. 14 *bl*) durchzogenes bindegewebig faseriges Gerüst oder Zellennetz, in dessen Maschen Zellen und Kerne liegen. — Inmitten dieses Bindegewebes liegen nun einzelne unregelmässig gestaltete Gruppen von Epithelialzellen, meist zerstreut, hie und da mit einander zusammenhängend. Meist sind die Epithelialanhäufungen solid, hie und da ist ein deutliches Lumen sichtbar. — Dass diese Epithelialmassen mit dem ursprünglichen epithelialen Kanal der embryonalen Thymus identisch sind, ist völlig klar. Es ist — so muss man schliessen — der epitheliale Kanal noch erhalten, aber ein anderes Element ist hinzugekommen, um die Thymus weiter zu bilden, adenoides Gewebe mit Blutgefässen. —

Ueber dieses Stadium hinaus habe ich — auffallender Weise — die epithelialen Elemente der embryonalen Thymus mit Sicherheit nicht verfolgen können. Bei Embryonen von 50—60 mm schon zeigt der Durchschnitt der Thymus das Bild des entwickelten Organs, wie es in gleicher Weise beim gebornen Schaf sich repräsentirt. Der Durchschnitt stellt eine vielfach gelappte, aus kleinen eng aneinander liegenden rundlichen Zellen zusammengesetzte Masse dar, welche von einer deutlichen und verhältnissmässig starken Hülle aus faserigem Bindegewebe umgeben sind. Blutgefässe sind im Allgemeinen spärlich zu sehn.

Wo sind die Epithelzellen hingekommen?

Woher stammen die kleinzelligen Massen im Innern der Thymus?

Diese Fragen sind es, welche sich sofort entgegendrängen. Es liegt nahe zu vermuthen, dass die Zellenmassen der weiter entwickelten Thymus eines Embryos von 60 und mehr Millimeter Länge die Abkömmlinge der epithelialen Zellen sind. Doch abgesehn davon, dass das nicht erwiesen ist, spricht der Befund der ausgebildeten postfoetalen Thymus dagegen; wie soll das adenoide Gewebe aus der epithelialen Anlage hervorgehn? Wenn die Zellenmassen der Thymus eines Embryos von 50 mm nicht epithelialen Ursprungs sind, also dem umgebenden Bindegewebe entsprossen sind, warum sieht man nichts mehr von den früher so überaus scharf und distinct hervorgetretenen Epithelzellen?

Nach langem vergeblichen Suchen und nachdem ich viele Embryonen zerschnitten, fand ich bei Embryonen von 100 mm Länge endlich folgendes: Das Gewebe der Thymus (Fig. 17. Taf. I) stellt ein grosses Bindegewebsgerüst dar, in dessen Maschen kleine rundliche

Zellen von 0,003 mm Durchmesser eingelagert sind; kurz, das Gewebe hat die Beschaffenheit der adenoiden Substanz der vollkommen entwickelten Thymus. Zwischen diesen zelligen Massen nun finde ich entweder vereinzelte oder in Gruppen bei einander liegende grosse rundliche kernhaltige Zellen. Der Durchmesser derselben schwankt von 0,009—0,015 mm, der Kern ist rund 0,006 mm gross; das Protoplasma färbt sich leicht roth. Hie und da kann ich an einzelnen, doch nur an den grössten Zellen, eine deutliche concentrische Schichtung oder Streifung erkennen. — An einzelnen Stellen, wo diese Zellen in grösserer Menge bei einander liegen, werden sie von einer gelblichen — d. h. von Carmin nicht gefärbten Masse von unregelmässiger Beschaffenheit umgeben, welche ebenfalls geschichtet erscheint. — Es macht dabei den Eindruck, als bestände diese Hülle ebenfalls aus solchen grossen Zellen, deren Protoplasma aber keinen Farbstoff angenommen hatte; nur die Kerne hatten sich schwach gefärbt. —

Bei noch älteren Embryonen, z. B. von 250 mm Länge, fand ich derartige ungefärbte Zellenmassen in der Thymus ebenfalls häufig, so dass sie ohne Weiteres schon bei Betrachtung mit schwachen Vergrösserungen zu sehn sind. Doch fand ich die einzelnen grossen gefärbten Zellen seltener, dagegen hie und da eine grosse Zelle, deren äussere Rinde hellgelb glänzend war, während die innere Masse und der Kern sich noch schwach gefärbt hatten. Die gelblichen glänzenden Massen, welche kein Carmin annahmen, erschienen mir aber nicht anders als grössere oder kleinere Gruppen jener Zellen, welche offenbar eine ganz bestimmte Metamorphose durchmachten. —

Dass die beschriebenen ungefärbten Massen, welche hie und da concentrisch erscheinen, mit den Hassal'schen oder concentrischen Körperchen (Ecker—Kölliker) der ausgebildeten Thymus der Schafe identisch sind, ist kaum anzuzweifeln. Hiernach muss ich schliessen, dass die Hassal'schen Körper durch Umwandlung von Zellen sich bilden. Was sind das für Zellen? Wo kommen sie her?

Meine sich auf die hier an Schaf-Embryonen mitgetheilten speciellen Untersuchungen gründende Vermuthung ist nun die, dass jene Zellen die modificirten Abkömmlinge der epithelialen Embryonalanlage der Thymus sind. — Der Beweis des genetischen Zusammenhangs zwischen den Epithelzellen der embryonalen Thymus (Embryo von 35 mm) und den grossen vereinzelten Zellen eines Embryos von 50—60 mm fehlt mir freilich noch.

Ich komme zum Schluss auf die Frage nach der Abstammung der Hassal'schen Körperchen noch zurück. —

3. Mäuse-Embryonen.

Trotzdem mir ein sehr reichliches Material von verschiedenen Entwickelungsstadien (Embryonen von 7, 8, 9, 10, 11, 12, 20 und 22 mm) zur Verfügung stand, so sind die Resultate meiner Untersuchungen doch sehr gering. Zum Theil wird die Untersuchung erschwert durch die Kleinheit der Embryonen, zum Theil durch die grosse Menge anderer

drüsiger Gebilde, welche in der Hals- und Nackengegend bei Mäusen sich finden: ferner ist die Kleinheit der histologischen Elemente bei Mäusen auch nicht sehr geeignet zur Lösung solcher schwierigen Fragen.

Ueber die erste Anlage des genannten drüsigen Gebildes, der Thymus und der Thyreoidea, habe ich bei Mäuse-Embryonen nichts gesehn.

Die Thymus jüngerer Embryonen hat einen kreisrunden Querschnitt; kann also für einen cylindrischen Strang gehalten werden. Sie besteht aus grossen kernhaltigen Zellen von epithelialer Beschaffenheit wie beim Schaf und beim Schwein; hie und da ist im Innern der Zellenmasse ein kleines Lumen zu sehn. — Bei älteren Embryonen hat die Thymus ganz das Aussehn des ausgebildeten Organs, ist aus kleinen rundlichen eng aneinander gedrängten Zellen zusammengesetzt und sehr reich an Blutgefässen. —

Die Thyreoidea hat von ihrem ersten Auftreten an das Aussehn einer verästelten Drüse; hervorzuheben ist, dass noch bei Embryonen von 22 mm das ganze Organ aus soliden Zellensträngen besteht.

Von der Existenz einer Glandula carotica habe ich mich nicht überzeugen können. —

4. Katzen-Embryonen.

Das Material war kärglich; nur zwei Stadien standen mir zur Disposition: einige Embryonen von 20 und von 45 mm Länge.

Bei Embryonen von 20 mm ist die Thymus ein deutlicher epithelialer Strang, welcher hie und da noch ein kleines Lumen zeigt; die Thyreoidea besteht aus verästelten Zellensträngen, welche vollkommen solid sind.

Bei Embryonen von 45 mm ist die Thymus in ihrem obern Abschnitt ein äusserst dünner epithelialer Kanal oder Strang, im untern Abschnitt dagegen ist die Thymus vielfach gelappt, besteht aus kleinen Zellen, wie in dem ausgebildeten Organ. —

Die Schilddrüse hat das Ansehn einer vielfach verästelten Drüse noch beibehalten, doch sieht man hie und da schon ein kleines rundliches Lumen und abgeschnürte Blasen.

Zwischen der Thyreoidea und der Carotis habe ich an einigen Schnitten einen kleinen kreisrunden Körper gefunden, welcher dem als Gl. carotica bei Schafen und Schweinen gedeuteten in seiner Beschaffenheit gleichkommt. —

5. Pferde-Embryonen.

Ich konnte zwei Stadien untersuchen. Bei dem jüngeren Stadium (Länge 70 mm) war die Thymus ein epithelialer vielfach ausgebuchteter Strang ohne Lumen. Bei dem älteren Stadium (die ganze Länge liess sich nicht mehr bestimmen, weil der Embryo zerstückelt war; doch hatte der Kopf die Länge von 45 mm) hatte die Thymus völlig ihr epitheliales Aussehn eingebüsst, und schon das Aussehn des vollkommen entwickelten Organs gewonnen.

Ueber die Schilddrüse habe ich Nichts zu bemerken.

An einigen Schnitten sah ich in der Nähe der Trachea ein Organ, welches in seinem Aussehn an die Carotidendrüse erinnert, doch liess sich nichts Sicheres entscheiden.

6. Hunde-Embryonen.

Das einzige Exemplar eines Hunde-Embryo hatte 28 mm Länge und war nicht einmal gut erhalten. Das einzige, was ich ermitteln konnte, war, dass jede der beiden Thymus wie sonst das Aussehn eines gelappten epithelialen Stranges besitzt.

Ueber die Gl. thyreoidea und Gl. carotica konnte ich Nichts ermitteln.

Wegen der Frage nach der Genesis der Hassal'schen Körper untersuchte ich einige Thymusdrüsen von neugeborenen Hunden, sowol einfach gehärtete als auch solche Organe, an denen die Arterien vorher mit gefärbten Massen (Berlinerblau) injicirt waren. —

Die einzelnen Läppchen der Thymusdrüse lassen bei Hunden, wie bekannt, ein helleres Centrum und eine dunkle Rinde unterscheiden. Ich habe für diese Thatsache keinen andern Grund gefunden, als dass die kleinen Zellen in dem mittlern Theile eines Läppchen nicht so dicht aneinander gedrängt sind, wie in dem peripherischen Theile, wo Zelle unmittelbar an Zelle grenzt. Blutgefässe sind sehr reichlich. Im Centrum der einzelnen Läppchen finde ich grössere Stämmchen, welche zur Peripherie hin in unregelmässig gestaltete feine und zarte Capillaren übergehn. —

Ferner finde ich in dem mittlern Abschnitt der Läppchen einzelne grössere runde Zellen von 0,009—0,015 mm Durchmesser mit blassen undeutlichen Kernen; sie färben sich wenig oder gar nicht in Carmin. Oder ich finde die Zellen in Gruppen bei einander, welche wie Nester eng von dem angrenzenden Gewebe eingeschlossen werden; hierbei sind die einzelnen Zellengruppen in eine zarte faserige Hülle eingeschlossen. —

Ich habe diese Zellengruppen oder Zellennester namentlich in dem mittlern Theil der Läppchen gesehn; sie liegen hier den grösseren Blutgefässstämmchen äusserlich an; einen andern Zusammenhang zwischen ihnen und den Blutgefässen habe ich nicht beobachtet. Die Häufigkeit ihres Vorkommens ist sehr verschieden — in einzelnen Läppchen sind sie in grosser Menge zu finden; in anderen Läppchen sucht man sie vergeblich.

Ferner habe ich auch in der Thymusdrüse von neugeborenen Kindern nach concentrischen Körperchen (Hassal'schen Körperchen) gesucht und mit Leichtigkeit von ihrer Existenz mich überzeugen können. Hier beim Menschen tritt der geschichtete Bau sehr prägnant hervor. Die Körperchen sind so vielfach beschrieben, dass ich hier auf eine Wiederholung des längst Bekannten verzichte.

Ueberblicke ich die hier auf vorliegenden Blättern geschilderten Befunde und versuche aus denselben ein allgemein übersichtliches Bild zusammenzustellen, so kommen hierbei wesentlich die Untersuchungen an Schweine- und Schaf-Embryonen in Betracht.

Die embryonale Thymusdrüse ist ein epitheliales Gebilde. Darauf hat Kölliker zuerst mit Entschiedenheit aufmerksam gemacht. Die Frage, woher stammt die epitheliale Anlage der Thymusdrüse, beantworte ich mir auf folgende Weise. Nachdem die anfangs durch die Kiemenspalten von einander getrennten Visceralfortsätze oder Bögen mit einander verwachsen sind und gleichzeitig dabei die Spalten sich geschlossen haben, wird bei einer (der letzten oder vorletzten) Kiemenspalte ein Theil des die Spalte auskleidenden Epithels von dem Bindegewebe der Körpersubstanz umwachsen. So kommt jener epitheliale Strang zu Stande, welcher von der Rachenspalte bis zur äussern Haut reichend bei Schweine-Embryonen zu sehen war. Dass es sich hier — anfangs gewiss nicht um einen soliden Strang handelt, sondern um einen mit Epithel ausgekleideten Kanal, darauf weist sowohl der Befund bei Schweinen, noch deutlicher aber der Befund bei Schafen. Es verwachsen die Visceralbögen so miteinander, dass die Verwachsung vorn und unten beginnt, so dass aus der Halbrinne ein Kanal wird. Bei Schaf-Embryonen habe ich den Zusammenhang des Epithels der Visceralrinne mit der äusseren Hautbedeckung nicht beobachten können, doch zweifle ich nicht, dass ein solcher Zusammenhang bestanden haben muss. Vielleicht schwindet er sehr schnell, indem das Epithel schleunigst resorbirt wird.

Das in Leibessubstanz hineingezogene Epithel der Visceralspalte fängt nun an zu wuchern, um neue epitheliale Organe zu bilden. Bei Schweinen erscheint, so wie die untersuchten Stadien es beurtheilen liessen, die erste auftretende Wucherung solid, bei Schafen ist die Wucherung hohl, sie stellt gleichsam eine secundäre Ausstülpung der ursprünglichen Epithelrinne und des Kanals dar. Vielleicht dass auch bei Schweinen die erste Anlage eine hohle ist, aber dass später durch stärkere Wucherung des Epithels das Lumen verschwindet. Spätere Forschungen an mehr geeignetem Material werden hier wohl eine Entscheidung bringen. Eins ist sicher, dass eben von dem Epithel der Kiemenspalte eine Wucherung ausgeht und in die Leibessubstanz des Embryos hineinwächst. Auch hierin kann ich Kölliker's Anschauung bestätigen. Die erste Wucherung des Epithels giebt die Anlage zur Thymus-Drüse. Es wächst vom abgeschnürten Epithel der Kiemenspalte ein beträchtlicher epithelialer Fortsatz nach vorn und unten; beim Schaf ist dieser Fortsatz entschieden hohl — ein Kanal, beim Schwein wird der Fortsatz zu einem nur hie und da mit einem kleinen Lumen versehenen Strang. Vielleicht darf man schliessen, dass das kleine Lumen der Rest des ursprünglichen Kanals ist; doch ist das nicht nothwendig, da Lumina sich auch nachträglich bilden können und überdies in der Thymusdrüse die Existenz von Hohlräumen keine Bedeutung hat. Der epitheliale Fortsatz wächst nun — auf beiden Seiten — nach vorn und unten, sowohl bei Schafen aber auch bei Schweinen sich leicht windend; bemerkenswerth ist, dass er bei Schafen lange den Charakter eines Kanals beibehält. — Mit dem grösseren Wachsthum des Embryo hält das Wachs-

thum der embryonalen Thymus nicht gleichen Schritt; die Thymus wächst langsam. — Es löst sich früher oder später der Zusammenhang mit dem Epithel der Kiemenspalte und dem Epithel der Rachenspalte. Der Kanal streckt sich indem sich zugleich der Embryo selbst streckt, und wächst nach unten und hinten längs dem Halse abwärts bis in den oberen Thoraxraum hinein. — Entsprechend der Thymus des neugeborenen Säugethiers ist der untere Abschnitt schon früh stärker entwickelt als der obere des Halstheils. Immerhin sieht man, dass die epithelialen Anlagen der beiderseitigen Thymusdrüsen beim Herabwachsen einander sich nähern, so dass ihre unteren Abschnitte sich früh neben einander lagern. Jede epitheliale Anlage ist von einer starken bindegewebigen Hülle umgeben — mitunter legen sich beide Anlagen scheinbar in eine Hülle eingeschlossen, eng aneinander.

Beim Schaf und beim Schwein ist die epitheliale Anlage der Thymus ein paarige — erst später verwachsen die beiden unteren Partieen des Organs so, dass ein einziges Organ daraus wird, von dem die seitlichen Fortsätze nach oben zu sich erstrecken.

Für das Pferd, den Hund, die Katze und die Maus habe ich die erste Anlage nicht gesehn, aber was ich von späteren Stadien beobachtet habe, lässt schliessen, dass es sich im Wesentlichen um dasselbe handeln wird: um eine paarige epitheliale Anlage, welche vom Epithel einer Kiemenspalte ausgeht.

Für das Kaninchen stimmen die von Kölliker mitgetheilten Beobachtungen vollkommen mit dem, was ich bei Schafen und Schweinen gesehen habe.

Wie verhält sich nun aber die epitheliale Anlage der Thymus zu dem Befund, welche man am völlig ausgebildeten Organ des neugeborenen Thieres zu sehen gewohnt ist?

Hier ist nach meiner Auffassung noch eine wichtige Frage zu beantworten. Sind die Zellen der ausgebildeten Thymus die Abkömmlinge der epithelialen Anlage oder nicht?

Kölliker betont (Entwickelungsgesch. S. 871) gewiss mit Recht, die grosse Schwierigkeit, die darin liegt, die Entwickelung und die Beschaffenheit der embryonalen Thymus mit der Structur des ausgebildeten Organs in Uebereinstimmung zu bringen; da bekanntlich das fertige Organ aus einem gefässhaltigen bindegewebigen Reticulum mit lymphoiden Zellen in den Maschen besteht. — Kölliker schildert nur, und ich habe das durchaus bestätigen können, dass die Thymus nur eine Zeit lang beim Embryo ihre epitheliale Natur beibehält, dass vielmehr noch während des Embryonal-Lebens der epitheliale Charakter schwindet und dem späteren bindegewebigen Platz macht. Kölliker schildert, dass — beim Kaninchen — das untere Ende der Drüse immer noch Knospen treibt und die Form einer traubenförmigen mit verschiedenen grossen Drüsenbläschen besetzten Drüse annimmt, während das obere Ende einfach bleibt. Weiter schreibt Kölliker (Entwickelungsgesch. S. 878): „Zwischen dem 20. und 27. Tage vollzieht sich nun die Hauptumgestaltung des Organs dadurch, dass die Zellen desselben immer kleiner und unscheinbarer werden, bis sie endlich, nachdem auch ihre Grenzen, die früher schon nie besonders deutlich waren, ganz sich verwischt haben, wie Ansammlungen kleiner rundlicher Kerne mit wenig Zwischensubstanz erscheinen und der Bau des Organs seinen

epithelialen Charakter verloren und den bekannten der Thymussubstanz angenommen hat.“ Gleichzeitig damit geht das Einwachsen von Blutgefässen und Bindesubstanz in die dicken Wandungen des Organs vor sich. — Kölliker ist hiernach zu der Ansicht gelangt, dass die ursprünglich epitheliale Anlage sich in die kleinen Zellen der ausgebildeten Thymus verwandelt habe.

Es lässt sich von vornherein gegen diese durch Vergleich der verschiedenen Stadien gewonnenen Anschauung nichts einwenden. Ich habe, wie Kölliker beim Kaninchen, ebenso beim Schaf und Schweine statt der ursprünglichen epithelialen Anlage der Thymus später das völlig veränderte Ansehn der späteren Stadien angetroffen. Doch will ich deshalb noch nicht auf eine directe Abstammung der kleinen Zellen der ausgebildeten Thymus von den Epithelzellen der embryonalen Anlage schliessen, sondern spreche hier eine Vermuthung aus, deren Prüfung ich anderen Forschern anempfehle.

Ich behaupte nämlich: Die sogenannten Hassal'schen oder die concentrischen Körperchen der Thymus sind die letzten Reste der ursprünglichen Epithel-Anlage der embryonalen Thymus*).

Demnach würden dann die lymphoiden Zellen der Thymus, wie andere lymphoide Zellen in anderen Organen der umgebenden Bindesubstanz entstammen. — Beweisen kann ich diese Behauptung nicht, sie bleibt daher vorläufig noch eine Hypothese, zu deren Unterstützung ich noch einige Worte hinzufügen will.

Ueber jene concentrischen Körperchen, welche Hassal und Virchow zuerst erwähnt haben, ist seit ihrer Entdeckung viel geschrieben worden. Auf eine Zusammenstellung alles dessen, was darüber jemals publicirt, kann ich verzichten, da der Leser in den Abhandlungen von Afonasjew (Ueber die concentrischen Körper der Thymus im Archiv für mikrosk. Anatomie Bd. XIV S. 1—6 und Weitere Untersuchungen über den Bau und die Entwickelung der Thymus und der Winterschlafdrüse. Ebendas. S. 343—389. Bonn 1877) alles darauf Bezügliche findet. — Im Wesentlichsten gilt folgendes: Ein Theil der Autoren bringt die fraglichen Körperchen mit einer Fettmetamorphose der eigentlichen Zellen der Thymus in Beziehung. — Hiergegen muss eingewendet werden, dass eine derartige Umwandlung von lymphoiden Zellen in polygonale platte kernhaltige Zellen doch nichts mit einer Fettmetamorphose zu thun hat. Dass es sich um wirkliche Zellen handelt, wird niemals bezweifelt, aber woher stammen sie? Andere Autoren lassen durch weiter nicht nachweisbare Zwischenstufen jene geschichteten Körper aus den Bindegewebezellen der Thymus sich umbilden. Wieder andere Autoren sprechen von jenen Körpern als von Epithelzellen (Krause, Anatom. 1871, S. 359) ohne sich weiter über ihre Abstammung zu äussern. Eine ganz originelle Ansicht hat kürzlich Afonasjew in den oben erwähnten Abhandlungen ausgesprochen: Es stammen die concentrischen Körper von den Gefässendothelien ab (Bd. XIV S. 3). „Letztere“ — schreibt Afonasjew — „namentlich die der

*) Zu derselben Ansicht ist His gekommen. (Menschl. Embryonen S. 56 Anmerkung.)

venösen Gefässe und der Capillaren vergrössern sich zuvörderst, und vermehren sich durch Theilung und füllen dann bald die Gefässlumina. Gleichzeitig mit dieser Wucherung der Endothelien geht vielfach eine Abschnürung der betreffenden Gefässröhren in kleinere Abschnitte von verschiedenen Grössen einher." Afonasjew bezieht sich dabei auf His, Friedleben, Paulitzky und auf andere, deren Befunde er in seinem Sinne deutet.

Gegen diese Ansicht Afonasjew's muss ich mich unbedingt erklären. Afonasjew bringt die durch Umwandlung der Gefässe in concentrische Körper bedingten Folgeerscheinungen mit der eintretenden regressiven Metamorphose, mit der Involution der Thymus in Zusammenhang und das hat auf den ersten Blick viel für sich. — Allein — man findet jene concentrischen Körper schon bei Embryonen — bei Schaf-Embryonen von 100 mm Länge an habe ich sie gefunden. — Afonasjew sagt freilich, dass die concentrischen Körperchen während der ersten Entwickelungszeit fehlen, aber nicht zu einer Zeit fehlen, in der die Thymus noch wächst, am häufigsten aber in der Involutionszeit sind. Er erklärt diese Thatsache dadurch, dass einzelne Abschnitte der Drüse atrophiren sollen, während die anderen fortwachsen. — Ich fasse gerade die Thatsache, dass jene concentrischen Hassal'schen Körper schon bei Embryonen vorkommen als einen Beweis gegen die Deutung derselben als obliterirte Gefässe auf. Bei solchen Embryonen wächst Alles, auch die Thymus in allen Theilen — wenn jetzt einzelne Drüsenbezirke durch Obliteration der Gefässe kein Material mehr zugeführt erhielten, wird das nicht durch andere Folgeerscheinungen sich bemerkbar machen? Ferner führe ich gegen Afonasjew an, dass ich an injicirten Thymusdrüsen keinen Zusammenhang zwischen den concentrischen Körperchen und den injicirten Gefässen gesehen habe, als dass beide neben einander liegen. Namentlich im Innern der einzelnen Drüsenläppchen neben den grösseren Gefässstämmchen habe ich die meisten jener Körperchen zu beobachten Gelegenheit gehabt. — Ich werde erst dann jene Körperchen für obliterirte Gefässe halten, wenn an einem und demselben Gefässrohr ein Theil mit Injectionsmasse, ein anderer Theil durch jene Zellenmasse gefüllt wäre. Solche Bilder liefert Afonasjew nicht und seine Schilderungen (S. 343 u. ff.) sind für mich nicht überzeugend, — Ich finde auch in den bezüglichen Abhandlungen von His, Friedleben, Paulitzky keine Unterstützung für die Afonasjew'sche Ansicht. Nun kommen aber doch bekanntlich ausser den concentrisch geschichteten Körperchen, welche aus Zellenaggregaten bestehen, noch vereinzelte Zellen derselben Beschaffenheit im Thymusgewebe vor. Wie sollen nun diese Zellen von Gefässendothelien abstammen? Darüber finde ich bei Afonasjew keine Auseinandersetzung.

Direct für meine Behauptung, dass die concentrischen Körperchen der Thymus, so wie dass die isolirten grossen Zellen von der embryonalen epithelialen Anlage abstammen, kann ich nur wenig anführen. Vor Allem weise ich darauf, dass jene Zellen und Zellenaggregate entschieden den Eindruck von Epithelzellen, von epithelialen Elementen machen, viele Autoren haben sie deshalb ohne Weiteres Epithelzellen benannt (Krause), eben ihres Aussehens wegen. — Sie machen auf mich den Eindruck als seien es Zellen, welche gleichsam eine „Verhornung" erleiden. Ich weiss mich nicht anders auszudrücken. Die Zellen sind

jedenfalls verändert; sie färben sich sehr schlecht oder gar nicht in Carmin. An Präparaten, welche lange in Chromsäure gelegen haben, erscheinen sie gelblich und erinnern an verhornte und nicht gefärbte Epidermiszellen. Namentlich an isolirten Zellen sehe ich an der Peripherie oft einen glänzenden das Licht stark brechenden Streifen, während der Kern und das ihn umgebende Protoplasma noch leicht gefärbt sind. Ich bin weit entfernt zu behaupten, dass die Zellen wirklich „verhornen", d. h. sich in eine Substanz verwandeln, welche wir als Horn zu bezeichnen pflegen. Ich will nur sagen, dass jene Zellen auf mich denselben Eindruck machen, als wären es verhornte Epithelzellen. —

Um die ausgesprochene Behauptung zu beweisen, müsste die Reihe der Entwickelungs- und Umbildungsstufen zwischen den Epithelzellen der embryonalen Thymus und den Zellen der concentrischen Körper aufgefunden werden. Mir ist das zu beobachten nicht gelungen, vielleicht finden andere Autoren bei erneuter Prüfung das Gesuchte. —

Meine Ansicht in Betreff der Entwickelung der Schilddrüse fasse ich folgendermassen zusammen:

Die Schilddrüse hat ihre erste epitheliale Anlage in einer paarigen Wucherung des Epithels an der Stelle, wo der Rest der epithelialen Auskleidung einer (der letzten oder vorletzten?) Kiemenspalte mit dem Rachenepithel zusammenstösst. Bei Schaf-Embryonen ist der Zusammenhang der ersten epithelialen Ausstülpung mit dem Epithel der Kiemenspalte deutlicher, als bei Schweine-Embryonen, weil bei diesen jene erste Ausstülpung nach unten wächst. Freilich habe ich an Schweine-Embryonen nicht so frühe Entwickelungsstufen untersucht als an Schafen; immerhin habe ich geglaubt, aus meinen Präparaten den Schluss ziehen zu dürfen, dass die Thyreoidea aus dem betreffenden Epithel sich bildet. — Sobald jene erste seitliche oder paarige Anlage da ist, so wächst, wie es scheint, mit überaus grosser Rapidität das Epithel zur Mitte zu, so dass sehr früh schon auch der mittlere Theil der Thyreoidea im Embryo erscheint. Durch diese Darstellung, dass die Thyreoidea ebenso wie die Thymus eine paarige Anlage besitzt, bin ich mit ganz direkten Angaben Kölliker's im völligen Widerspruch. Kölliker zeichnet und beschreibt eine unpaare mediane Anlage der Gl. thyreoidea als Abschnürung oder Wucherung des Epithels der vordern Rachenwand beim Kaninchen. Ich habe derartige Präparate weder beim Schafe, noch beim Schweine gesehn. Nach Kölliker wird beim Kaninchen hiernach die Drüse angelegt zu einer Zeit, wo die Anlage der Trachea noch nicht vorhanden ist, die sich weiter entwickelnde Drüse soll dann um die Trachea herumwachsen und später in ein Mittelstück und die beiden Seitentheile zerfallen. —

Ich muss offen gestehn, dass ich lange gezögert habe, die Bildung der Thyreoidea aus paarigen von der Seite zur Mitte wachsenden Anlagen anzuerkennen, weil meine eigenen Präparate mir nicht überzeugend genug schienen. — Allein, wenn die Schilddrüse sich nicht so entwickelte, wie ich aus meinen Präparaten schliesse, so hätte ich doch eine andere Bildungsweise finden müssen. Ich hätte die von Kölliker gesehene unpaare Anlage doch finden müssen. — Aber ich habe nichts gesehn, was ich als unpaare Anlage

hätte deuten können. Ich hatte gar wol die beste Absicht, diese unpaare Anlage zu finden, aber es gelang nicht. — Das frühe Auftreten des mittlern Abschnitts der Thyreoidea in Form eines einzigen quer über die Trachea laufenden soliden Zellenstrangs (ziemlich gleichzeitig mit der Anlage des embryonalen Thymuskanals) leitete meine Aufmerksamkeit immer auf die Mittellinie des Embryo, um hier die unpaare Anlage nach Kölliker zu finden. Freilich störte mich dabei die schon angelegte Trachea, insofern stets zwischen der Thyreoidea und dem Rachen (Oesophagus) der Larynx (Trachea) lag. Als ich keine unpaare Anlage im Sinne Kölliker's fand, glaubte ich eine Zeit lang darnach suchen zu müssen, ob nicht vielleicht die Thyreoidea von vorn her durch Einstülpung des Hautepithels in der Medianebene des Halses sich bilde. Ich fertigte zu dem Zwecke namentlich eine grosse Anzahl Längsschnitte an, ohne dass sich diese Hypothese bestätigte. Im Gegentheil, gerade diese Längsschnitte waren es, welche mich bestärkten, immer wieder zu der Ansicht der paarigen Anlage der Schilddrüse zurückzukehren, wie es die älteren Autoren oft behauptet haben. —

Wie der Widerspruch zwischen Kölliker's Angabe und meiner zu lösen ist, weiss ich noch nicht. Sollte das Kaninchen sich in Bezug auf die Entwickelung der Thyreoidea anders verhalten, als das Schaf und das Schwein? Es ist möglich, wenn auch nicht wahrscheinlich. —

Nach Angabe verschiedener Autoren bildet sich bei Hühnchen die Schilddrüse aus einer unpaaren Anlage*); es würde sich somit zwischen Säugethieren und Vögeln eine bedeutende Differenz ergeben. Im Uebrigen habe ich keine Vögel untersucht und lasse daher dieses Gebiet unberührt. Nur weise ich darauf hin, dass man nicht zu früh Schlüsse machen darf vom Hühnchen auf die Säuger, wie Wilhelm Müller es gethan. Er sagt (l. c. S. 448): „Die Schilddrüse entwickelt sich bei allen Wirbelthieren nach demselben Plan in drei wol charakterisirten Stadien: einem Stadium der Abschnürung der stets unpaaren Anlage vom Schlundepithel, einem Stadium der Bildung netzförmiger Drüsenschläuche durch Betheiligung des Gefässblattes und einem Stadium der Follikelbildung . . .“ W. Müller hat bei Säugern von der unpaaren Anlage nichts gesehn, sondern beschreibt nur bei Schweine-Embryonen von 18 mm die Thyreoidea als einen unpaaren vor der Trachea liegenden Körper. —

Was die weitere Entwickelung der Schilddrüse betrifft, so muss ich durchaus die von Kölliker gemachten Angaben bestätigen. Es ist charakteristisch für die Schilddrüse, dass die epithelialen Stränge, aus welchen die Drüse anfangs besteht (abgesehn von der ersten paarigen Anlage) durchweg solid sind. Ich vermag die Drüse in ihrer Entwickelung, wie es Kölliker schon gethan, nicht besser zu beschreiben, als wenn ich sie mit einer sich entwickelnden schlauch- und traubenförmigen Drüse vergleiche, die noch keine Ausmündung hat. Man sieht eben nichts anderes als reich verästelte Epithelstränge. W. Müller beschreibt Anastomosen der Epithelstränge; ich glaube auch dergleichen gesehn zu haben. — Im Laufe

*) Nach His — wie ich jetzt finde — ist die Anlage beim Hühnchen eine paarige.

der Entwickelung tritt erst hie und da am Ende eines Strangs ein Lumen und darauf eine ganz allmälige Abschnürung des betreffenden Abschnitts des Drüsenstrangs auf, es bilden sich sehr langsam, wie es scheint, die Blasen der Thyreoidea. Der Abschnürung der Blasen oder Acini der Drüse geht eine sehr beträchtliche Gefässentwickelung zwischen den Drüsensträngen voraus. Ich möchte es fast so auffassen, dass die von aussen zwischen die Drüsenstränge sich hineinschiebenden Gefässschlingen die Abschnürung der Blasen bedingen. —

Was meine Mittheilungen über die Glandula carotica betrifft, so sind dieselben freilich sehr aphoristisch. Die Glandula carotica gehört zu denjenigen Organen, über deren Bau die Angaben der Autoren einander durchaus widersprechen. Hält man heute das kleine Körperchen auch nicht mehr für einen Nervenknoten, so ist man doch nicht darüber einig, ob es eine Drüse (Luschka) oder ein Convolut von Gefässen (Arnold) ist. — Nach meiner Beobachtung neige ich unbedingt zur Auffassung der Glandula carotica als einer Drüse, doch ist es immerhin möglich, dass Arnold insofern Recht hat, als vielleicht in späteren Entwickelungs-Stadien bei ausgewachsenen Thieren die epithelialen Elemente vollständig verschwunden sind. Ich habe oben jene epitheliale Wucherung (Fig. 5 Gl. c.), welche hinten vom Epithelrest der Kiemenspalte beim Schafe sich ablöst, oder welche beim Schweine als einfache solide Wucherung des Epithels auftritt, als die erste Anlage der Glandula carotica erklärt. Diese Ansammlung von Epithelzellen schnürt sich später von allen andern epithelialen Nachbarorganen ab, rundet sich zu einem kugeligen Körper und bleibt dabei stets in inniger Berührung mit der Carotis, an deren hintere Wand sie sich anschmiegt. Im Laufe der Entwickelung dringen in die Zellenmasse Blutgefässe ein, so dass in einem gewissen Stadium die Glandula carotica aus einem System von verästelten soliden Zellensträngen und dazwischen liegenden Blutgefässen besteht (Fig. 16. Taf. I). Ob es in späteren Stadien zu einer Abschnürung der Stränge, zu einer Blasen- oder Acinus-Bildung kommt, weiss ich nicht. Nach dem Befunde Luschka's und Anderer ist es fast zu vermuthen; hier werden weitere Forschungen sehr wünschenswerth sein.

Ich habe sowol bei der Beschreibung, als bei nachfolgender Erörterung des Befundes stets von einer Kiemenspalte und dem Epithel derselben geredet, habe dabei aber mit Absicht die Bezeichnung der Kiemenspalte fortgelassen. Ich bin nämlich in Betreff der Frage, um welche Kiemenspalte es sich hier handelt, zu keiner ganz sichern Ansicht gelangt. Nach den Ergebnissen meiner Untersuchung bei Schweine-Embryonen glaubte ich mich für die letzte (4.) Kiemenspalte entscheiden zu müssen, wobei ich dann annahm, dass aus dem lateralen Theil die Thymus, aus dem medialen, unmittelbar an den Pharynx heranreichenden Theil die Thyreoidea ihre embryonale Epithelanlage beziehe. Die Ergebnisse meiner Untersuchungen an Schaf-Embryonen haben mich aber etwas davon abgebracht; es hat mir scheinen wollen, als ob die 3. und 4. Kiemenspalte mit ihren medialen Enden an einer und derselben Stelle in den Pharynx münden. Darnach würde ich annehmen, dass die Glandula thyreoidea aus der 4. Spalte, die Glandula thymus aus der 3. Spalte hervorgehn. Oder aber ich

muss annehmen, dass beide Organe aus einer und derselben Spalte (der 3. oder 4.) ihre Anlage beziehn. —

Ich bin, wie bemerkt, hierüber zu keiner ganz sicheren Anschauung gelangt, und habe mich daher gescheut, der einen oder der anderen Annahme einen besonderen Vorzug zu geben. Hoffentlich bringen auch hier neuere Untersuchungen eine Entscheidung.

Meine Mittheilungen geben nichts Abschliessendes. Ich werde mich sehr freuen, wenn andere Autoren gerade hieraus den Anlass nehmen, einige Fragen weiter zu erörtern und einige meiner Anschauungen durch neue Untersuchungen einer Prüfung zu unterwerfen.

Vor allem wäre es erwünscht, dass an geeignetem Material die weiteren Schicksale der Epithelzellen der Thymus untersucht würden, und dass die Glandula carotica mit Rücksicht auf meine Angaben einer erneuten genauen Bearbeitung unterzogen würde. —

Nachtrag.

Erst nachdem die vorliegende Abhandlung bereits abgeschlossen war, wurde ich gelegentlich eines Besuches bei Herrn Professor His in Leipzig darauf aufmerksam gemacht, dass in seinem kürzlich erschienenen Werke »Anatomie menschlicher Embryonen« (Leipzig 1880. Vogel) auch der ersten Anlage der Glandula Thymus und der Glandula thyreoidea Erwähnung geschehe.

In Betreff der Thymus ist His zu demselben Resultat gelangt, wie Kölliker. His fand bei einem 7 mm langen menschlichen Embryo (vergl. Atlas Taf. II. Fig. 42. 43.) zwei geschlossene Epithelringe, welche er als Thymus auffasst. His sagt darüber (l. c. S. 56 Anmerkung): »Kölliker's Angaben über eine epitheliale Anlage der Thymus stimmen überein mit einer Vermuthung, die ich seit längerer Zeit gehegt habe. Es wird dadurch der einer acinösen Drüse so ähnliche Habitus jenes Organes erklärt. Ich halte es für selbstverständlich, dass das adenoide Gewebe nicht aus der Epithelanlage, sondern aus deren Umgebung entsteht; als Reste von jener sind die concentrischen Körper anzusehn.« — Es ist mir natürlich äusserst angenehm, dass bezüglich der Verwandlung des ursprünglichen epithelialen Elementes der Thymus Prof. His eine Ansicht ausgesprochen, zu welcher meine Untersuchungen mich auch leiteten, dass nämlich die concentrischen Hassal'schen Körperchen die Reste des Thymus-Epithels sind.

Ueber die Schilddrüse finde ich aber bei His eine Angabe, welche mit den Resultaten meiner Forschungen an Schaf- und Schweine-Embryonen nicht stimmt. Bei Schilderung der Schnitte des 4 mm langen Embryos kommt His auch auf die Entwickelung der Thyreoidea zu sprechen (l. c. S. 108 u. 109). His deutet ein vor der unpaaren Lungenanlage und noch im Gebiet des zweiten Schlundbogens liegendes epitheliales Hohlgebilde als die Anlage der Schilddrüse. His stellt sich vor, dass aus einer medianen Längsfurche der Vorderdarmwand Schilddrüse, Kehlkopf, Luftröhre und Lunge hervorgehen, so dass zuerst

das obere Ende der Furche vom Mundraum abgeschlossen werde und als Schilddrüsenanlage persistire. — Damit stimmt der Befund des Schnitts des Embryo *B* (Taf. II. 11); hier sieht His die Anlage der Schilddrüse als ein bereits zweitheiliges epitheliales Bläschen, das einen unpaaren Stiel bis in die Nähe der Zungenoberfläche entsendet (l. c. S. 56). — His ist hiernach, wie Kölliker, zu der Anschauung einer unpaarigen Schilddrüsen-Anlage gelangt. — Durch die Freundlichkeit des Herrn Collegen His wurde mir die Gelegenheit gegeben, die betreffenden Schnitte selbst zu sehn, so dass ich die Uebereinstimmung mit den Figuren, wie die richtige Beschreibung durchaus anerkenne. Allein, dass in jener unpaaren Epithelialanlage des Embryos *α* und in dem zweitheiligen Bläschen des Embryo *B* wirklich die Anlage der Thyreoidea zu finden sei, davon bin ich noch nicht überzeugt. — Die sich ohne Weiteres aufdrängende Frage, welche Bedeutung denn jene unpaare epitheliale Anlage der untersuchten Menschenembryonen habe, wage ich noch nicht zu beantworten. Ich bin mit weiteren Untersuchungen an Säugethier-Embryonen beschäftigt (Menschen-Embryonen fehlen mir leider vollständig) und hoffe später eine Lösung der Frage und des Widerspruchs der Ansicht zu finden. Vorläufig halte ich an der Behauptung der paarigen Anlage der Schilddrüse bei Säugern fest und weise zum Schluss darauf hin, dass nach His' eigener Mittheilung bei Hühnern die Schilddrüse eine paarige Anlage besitzt (Unsere Körperform. Leipzig 1875. S. 76—77). —

Erklärung der Tafeln.

Die beigefügten Abbildungen sind von mir selbst nach Präparaten gezeichnet worden. Ich habe es für überflüssig erachtet, jedes Mal den ganzen Querschnitt des Embryos zu zeichnen und alle einzelnen Theile desselben, auch solche, welche für die hier besprochenen Fragen nicht wichtig sind, genau auszuführen. Die Abbildungen werden, hoffe ich, auch ohne jenen äussern Schmuck verständlich sein.

Die Buchstaben bedeuten in allen Figuren dasselbe:

cn = Centralnervensystem.
ws = Wirbelsäule.
v = Vena (jugularis).
gg = Ganglion.
n = Nerv.
ph = Pharynx.
oe = Oesophagus.
l = Larynx.
tr = Trachea.
ks = Epithelrest der Kiemenspalte.
th = Thymusdrüse.
schd = Schilddrüse.
gl. c = Glandula carotica.
a = Aorta.
cc = Carotis.
bl = Blutgefässe.

Fig. 1—4 sind Präparaten von Schweine-Embryonen entnommen.

Fig. 1. Schrägschnitt durch einen Embryo von 18 mm — zur Demonstration des epithelialen Stranges, welcher vom Rachenepithel zur äussern Haut hinzieht. — Bei achtzigfacher Vergrösserung gezeichnet; der Durchmesser des Schnittes nur 20 mal.

Fig. 2. Schrägschnitt durch einen Embryo von 18 mm zur Demonstration des Zusammenhangs der epithelialen embryonalen Thymus mit dem Epithelrest der Kiemenspalte. Zeichnungsweise dieselbe wie bei 1.

Fig. 3. Schrägschnitt durch einen Embryo von 18 mm zur Demonstration der paarigen Anlage der Schilddrüse im Zusammenhang mit dem Rachenepithel. Zeichnungsweise wie oben.

Fig. 4. Längsschnitt durch einen Embryo von 18 mm ebenfalls zur Demonstration der Anlage der Schilddrüse. Der Schnitt ist so gefallen, dass im untern Theil des Pharynx die epitheliale Wand desselben getroffen. Zeichnungsweise wie oben.

Fig. 5—17 sind nach Präparaten von Schaf-Embryonen gezeichnet.

Fig. 5. Aus dem Schrägschnitt eines Embryo von 11 mm (Vergr. 80 fach) zur Demonstration der ersten paarigen Anlage der Thymus an der Stelle, wo das Epithel der Kiemenspalte mit dem Rachenepithel in Verbindung tritt.

Fig. 6. Aus dem Schrägschnitt eines Embryo von 12 mm zur Demonstration der paarigen Anlage der Schilddrüse. — Der Thymuskanal ist bereits in seiner ganzen Länge angelegt. Vergr. 80 fach.

Fig. 7. Aus dem Längsschnitt durch einen Embryo von 13 mm. Die 3 Organe Gland. thyreoidea, thymus und carotica sind bereits angelegt. Vergr. 80 fach.

Fig. 8. Aus einem Querschnitt durch einen Embryo von 15 mm. Der Schnitt ist nicht vollständig frontal, sondern schief, daher die beiden Seitenhälften nicht gleich. An der einen Seite der ursprüngliche Kanal der Thyreoidea, an welchem hinten am Reste der Kiemenspalte die Glan-

dula carotica hängt; davon durch die Carotis getrennt ein Stück des Thymuskanals; an der andern Seite ein Stück der bereits in der Fortentwickelung begriffenen Schilddrüse. — Vergr. 80 fach.

Fig. 9. Aus einem schiefen Schrägschnitt durch einen Embryo von 16 mm. Der ganze Thymuskanal an der einen Seite im Zusammenhang mit dem Epithel der Kiemenspalte; die Anlage der Thyreoidea dahinter. Vergr. 80 fach.

Fig. 10. Aus dem Querschnitt durch einen Embryo von 18 mm. Der ursprüngliche Kanal der paarigen Schilddrüsenanlage beiderseits zu erkennen; vom Epithel des Kanals gehen die Wucherungen aus, welche die eigentliche Schilddrüse bilden. Vergr. 80 fach.

Fig. 11. Aus dem Querschnitt durch einen Embryo von 22 mm. Der ursprüngliche Kanal der paarigen Schilddrüsenanlage noch sichtbar innerhalb der schon stark entwickelten Drüse. Der embryonale Thymuskanal beiderseits nur von äusserst geringer Ausdehnung. Vergr. 80 fach.

Fig. 12. Ein Theil der Schilddrüse desselben Präparats bei 300 facher Vergrösserung, um den Kanal und die Epithelwucherung zu zeigen.

Fig. 13. Durchschnitt des Thymuskanals, einem Querschnitt desselben Embryo von 22 mm entnommen und bei 300 facher Vergr. gezeichnet. Das Epithel des Kanals und die einfache bindegewebige Hülle desselben sind kenntlich.

Fig. 14. Aus einem Querschnitt durch einen Embryo von 35 mm bei 300 facher Vergr. Beide ungleich grosse Thymusdrüsen sind in der untern Halsgegend quer getroffen. Man sieht den epithelialen Kanal, die Hülle und das zwischen Epithel und Hülle entwickelte adenoide Gewebe, aus welchem sich meiner Ansicht nach die Follikel der späteren Thymusdrüse bilden. —

Fig. 15. Solide Drüsenstränge der in Entwickelung begriffenen Schilddrüse. Dem Querschnitt eines Embryo von 35 mm entnommen. Vergr. 300 fach.

Fig. 16. Querschnitt durch die Glandula carotica; einem Querschnitt eines Embryo von 35 mm entnommen. Vergr. 300 fach.

Fig. 17. Concentrische Körperchen aus der Thymus eines Embryo von 100 mm, zwischen ihnen die kleinen Zellen des adenoiden Gewebes. Vergr. 300 fach. —

Druck von Breitkopf & Härtel in Leipzig.

Fig. 1



Fig. 17.

Fig. 13.

Fig. 12.

Fig. 2.

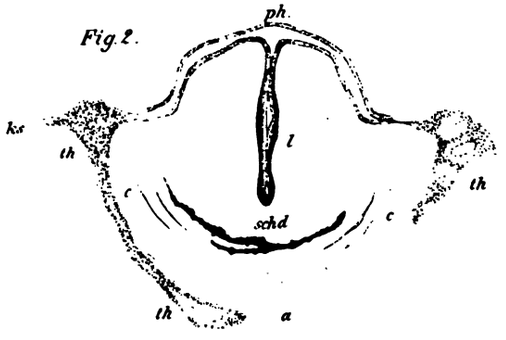

Fig. 16.

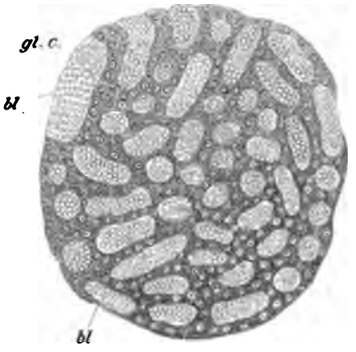

Fig. 15.

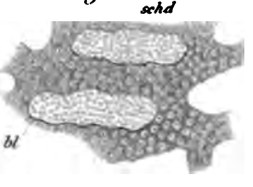

Fig. 3.

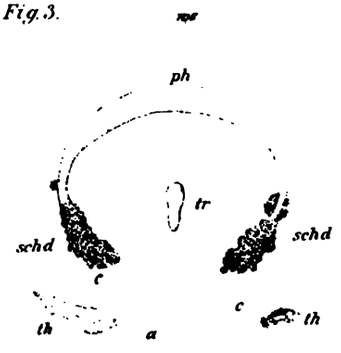

Fig. 4.

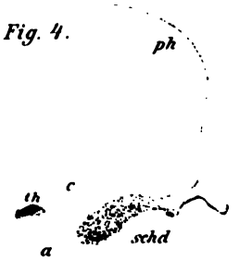

Verlag v. Wilh. Engelmann, Leipzig.



Fig. 5.

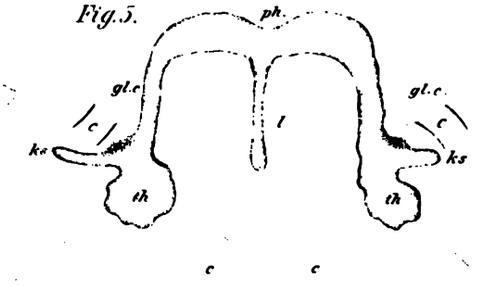

Fig. 6.

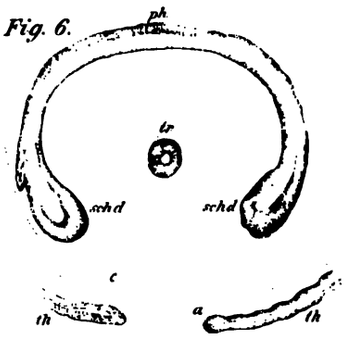

Fig. 8.

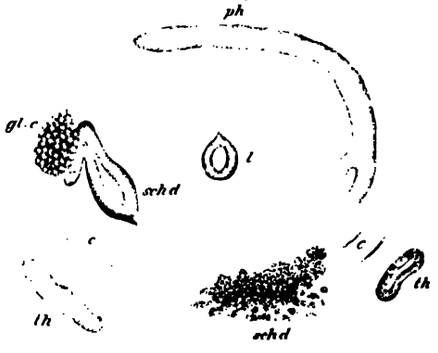

Fig. 9.

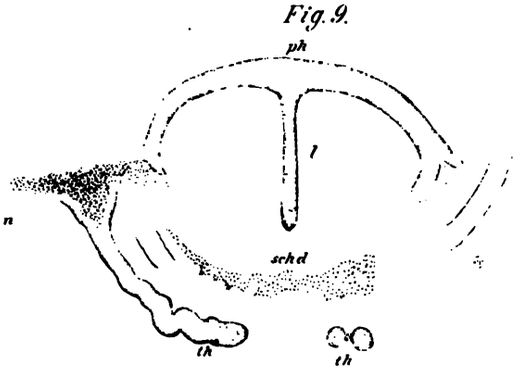

Fig. 10.

Fig. 11.

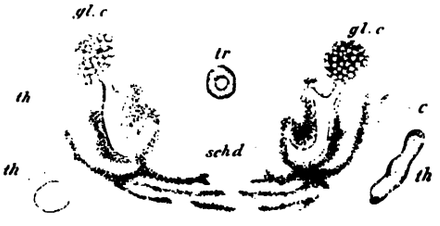

Fig. 7.

Fig. 14.



Verlag v. Wilh. Engelmann Leipzig. Lith. Anst. v. J. G. Bach Leipzig